

# Guía de Diagnóstico

pacientes con sospecha  
de enfermedad celíaca



# Presentación

Como estudiante universitario me complace presentar este documento que fue elaborado desde base científica y adaptado a la práctica odontológica actual en Guatemala. Esta Guía de Diagnóstico de Pacientes con Sospecha de Enfermedad Celíaca fue elaborada como apoyo a la educación odontológica de estudiantes y profesionales de la Odontología para complementar los fundamentos teóricos y prácticos aprendidos en la academia. Esta guía funciona como antecesora al documento Protocolo de Manejo Clínico Odontológico Integral de pacientes con sospecha de enfermedad celíaca y que ambos forman parte del proyecto de desarrollo académico que mi persona desarrolló como parte del trabajo de graduación de la Facultad de Odontología de la Universidad de San Carlos de Guatemala.

El pilar principal de esta guía es informar la relación que guarda la enfermedad celíaca y la Odontología a través de dos capítulos:

## Capítulo 1: Fundamento teórico

Conteniendo las bases teóricas médicas gastroenterológicas que engloban a la enfermedad celíaca adaptadas al profesional odontológico con puntualidad a las claves de diagnóstico que guarda la enfermedad con el sistema estomatognático.

## Capítulo 2: Guía de manejo clínico en la detección de manifestaciones bucales patognomónicas

Abarcando las bases teóricas y prácticas para la detección de las claves de diagnóstico que guardan la enfermedad celíaca y la Odontología durante la práctica clínica dental. Incluye todas las manifestaciones patognomónicas, no patognomónicas y las extrabucales que orienten al odontólogo a establecer un diagnóstico de sospecha certero.

Para el proceder de este trabajo, mi persona junto con la asesoría profesional en el área gastroenterológica del Dr. Estuardo Ligorria y la asesoría profesional en el área odontológica de la Dra. Ingrid Arreola fue el equipo encargado de velar por el sustento científico y revisión de la literatura que posee esta guía de diagnóstico. Además, se contó con el apoyo profesional de diseño gráfico y diagramación del documento por parte del Lic. Rodrigo Alvarez. Extiendo mis agradecimientos a cada uno de ellos por su apoyo y dedicación durante toda la ejecución del documento.

Sin más preámbulo invito a usted lector a adentrarse a este enriquecedor documento con la espera de orientar su academia en la importancia que guarda el diagnóstico de la enfermedad celíaca desde la práctica clínica odontológica y ayudar a la salud integral de nuestros pacientes.



**Universidad de San Carlos  
de Guatemala**



**Facultad de  
Odontología**



**Br. Juan Pablo Alvarez Colindres  
Autor Principal**

**Dr. Joaquín Estuardo Ligorria  
Asesoría en Gastroenterología**

**Dra. Ingrid Maritza Arreola Smith  
Asesoría en Odontología**

**Lic. Rodrigo Alvarez  
Diseño gráfico y diagramación**

# Índice

Prefacio.....	pág. 7
Introducción.....	pág. 8
Objetivos.....	pág. 8
Capítulo 1 Fundamento teórico.....	pág. 11
• Historia.....	pág. 12
• Definición.....	pág. 15
• Epidemiología.....	pág. 17
• Patogénesis.....	pág. 18
• Fisiopatología.....	pág. 20
• Sintomatología.....	pág. 22
• Trastornos sistémicos asociados.....	pág. 23
• Diagnóstico.....	pág. 26
• Tratamiento.....	pág. 28
• Relación con Odontología.....	pág. 30
• Manifestaciones bucales patognomónicas.....	pág. 32
• Manifestaciones bucales no patognomónicas.....	pág. 34
Capítulo 2 Guía de manejo clínico en la detección de manifestaciones bucales patognomónicas.....	pág. 39
• Manifestaciones bucales patognomónicas en tejido duro.....	pág. 40
• Manifestaciones bucales Patognomónicas en tejido blando.....	pág. 47
• Diagnósticos diferenciales de manifestaciones bucales patognomónicas.....	pág. 54
• Manifestaciones extraorales relacionadas.....	pág. 58
Definiciones.....	pág. 61
Revisión bibliográfica.....	pág. 63



# Prefacio

A lo largo de la historia de los avances científicos y el desarrollo humano, los países de primer mundo han obtenido ventajas en comparación a países con un menor desarrollo. Estas ventajas se evidencian con un mejor acceso a servicios básicos de atención en salud, mayor entrada de aportes científicos que contribuyen a enriquecer el conocimiento e implementar estos conocimientos en los sistemas de salud de los gobiernos locales y adelantos formativos mediante los sistemas educativos a todo nivel que promueven la conciencia de padecimientos sistémicos en niveles profesionales interdisciplinarios y fuera de ellos dentro de la sociedad.

La relación que guarda la enfermedad celíaca y la Odontología ha sido un tópico no tan desarrollado y continúa en evolución. En precisión, la enfermedad celíaca fue descrita desde principios del siglo XIX con un alto índice de prevalencia en países desarrollados por presentar una mayor inclinación a estar presente en sociedades europeas, australianas, estadounidenses y canadienses. Esto marca un indicador de que han sido realizados varios avances científicos de la enfermedad y que hoy en día los países con un menor desarrollo han adquirido el conocimiento de forma paulatina y con reducidos aportes científicos locales por poseer un limitado grupo padeciente de la enfermedad dentro de sus sociedades y que los gobiernos no se preocupan del todo a proveerles una mejor calidad de vida a estas minorías. Ahora, la Odontología ha tenido un desarrollo progresivo en buscar nuevas alternativas prácticas para la detección de patologías orales y facilitar la ejecución de tratamientos dentales, pero ese avance muchas veces no se ve reflejado en la atención clínica de pacientes con diferentes enfermedades sistémicas no comunes, tal como sucede con la enfermedad celíaca, ya que muchas de las manifestaciones orales son similares que se logran confundir con la de otras enfermedades; como resultado, se da solución a la

manifestación y se descuida la verdadera causa que tienen estas enfermedades desde un trabajo interdisciplinario con las otras profesiones de salud involucradas.

Actualmente, se encuentran documentos bibliográficos que tratan la relación que guarda la enfermedad celíaca y Odontología, pero muchos de ellos son guías en salud general que mencionan las manifestaciones orales que pueden presentar los pacientes de esta enfermedad y sugerencias de cómo tratarlas y orientarlas a cómo otras profesiones en salud sean las únicas encargadas de su diagnóstico. Entre los documentos a destacar se encuentran:

- Guía diagnóstica de la enfermedad celíaca de la Sociedad Europea de Gastroenterología, Hepatología y Nutrición Pediátrica (2012)
- Protocolo para el diagnóstico precoz de la enfermedad celíaca del Gobierno de Canarias de España (2018)
- Guía para la enfermedad celíaca y otros padecimientos relacionados al gluten de la Sociedad europea para el Estudio de la Enfermedad Celíaca (2019)

Es por ello, que esta Guía de Diagnóstico de Pacientes con Sospecha de Enfermedad Celíaca fue elaborada para brindar al odontólogo guatemalteco una guía que ayude a identificar la enfermedad celíaca desde las manifestaciones orales características y con ello orientar también su papel en brindar apoyo a las profesiones de salud involucradas en el diagnóstico definitivo de la enfermedad.

# Introducción

Tomando la base científica de varios países de primer mundo en el desarrollo de la enfermedad celíaca y antecedentes de guías de diagnóstico de la enfermedad celíaca desde un enfoque general en salud, la Guía de Diagnóstico de Pacientes con Sospecha de Enfermedad Celíaca consta de dos capítulos:

## Capítulo 1 Fundamento teórico

Fundamento teórico de la enfermedad celíaca, desde la Gastroenterología adaptado a la Odontología. Descripción de las manifestaciones bucales características de la enfermedad celíaca con apoyo de imágenes.

## Capítulo 2 Guía de manejo clínico en la detección de manifestaciones bucales patognomónicas

Guía de manejo clínico del odontólogo en la inspección de las manifestaciones bucales patognomónicas, hipoplasias de esmalte y lesiones vesiculares /maculares en mucosa, con sus respectivos diagnósticos diferenciales y su asociación con manifestaciones bucales relacionadas y sintomatología extrabucal típicos de la enfermedad celíaca para su correcto diagnóstico de sospecha.

Este documento establece las bases científicas médicas que posee la enfermedad celíaca y con ello ponerlas a disposición del odontólogo de forma clara y concisa para hacer un uso clave en la detección temprana de la enfermedad desde el consultorio dental. Además, será de utilidad para reforzar el conocimiento que las enfermedades sistémicas no comunes requieren para el odontólogo y como estas sirven de preparación para luego formular y ejecutar un plan de tratamiento adecuado para estos pacientes con sospecha de enfermedad celíaca.

Y, de esta manera, esta guía presenta las pautas necesarias para ser implementada como piedra angular al desarrollo de investigaciones


científicas futuras dentro de un contexto guatemalteco ajeno al crecimiento y visualización de la enfermedad celíaca. Estas investigaciones pueden comprender el área odontológica, así como también trabajos interdisciplinarios entre Odontología y otras ciencias de la salud para finalmente aportar una mejor atención integral y calidad de vida a las personas que padecen de esta enfermedad.

## Objetivos

Guiar al odontólogo en identificar las manifestaciones bucales patognomónicas, hipoplasias de esmalte y lesiones en mucosa vesicular/macular, de los pacientes con sospecha de enfermedad celíaca.

Orientar al odontólogo a correlacionar historia médica del paciente de trastornos sistémicos y sintomatología extrabucal típicos de la enfermedad celíaca como coadyuvantes en la sospecha clínica odontológica de este padecimiento.

Guiar al odontólogo en coordinar un manejo clínico odontológico integral con los diferentes profesionales involucrados en el diagnóstico y atención a pacientes con sospecha de enfermedad celíaca, antes, durante y después de su diagnóstico definitivo.





# Capítulo 1: Fundamento teórico

# HISTORIA

## Origen

Durante su desarrollo el ser humano, se ha ingeniado maneras para poder alimentarse y sobrevivir al mundo: La caza, en un principio, y luego la agricultura y la ganadería como las principales. Durante 2 millones de años el cuerpo humano desarrolló un organismo resistente a antígenos presentes en la comida, pero durante el desarrollo de la agricultura, en el periodo Neolítico, aparecieron nuevos antígenos alimenticios a los que ciertos cuerpos pudieron adaptarse y otros no, como proteínas de vaca, cabra y leche de burra, huevos y cereales [1].

Durante el año 1 d.C., el médico griego Areteo de Capadocia fue el primero en escribir acerca de la enfermedad celíaca como "Afección Coliacal" o "koiliakos" por la palabra griega koelia (abdomen o vientre).

## En el pasado

La Enfermedad celíaca fue catalogada como una enfermedad:

- Exclusiva en niños y adolescentes.
- De baja prevalencia.
- Exclusiva en población descendiente de europeos.
- De manifestaciones exclusivas gastrointestinales.

## Hoy en día

La Enfermedad celíaca es catalogada como una enfermedad:

- Afecta a niños y adultos.
- De alta prevalencia.
- Se encuentra a nivel mundial y en especial a caucásicos.
- De manifestaciones gastrointestinales y extraintestinales.

Desde ese entonces transcurrieron diferentes aportes, en cuatro eras, para descubrir lo que hoy entendemos como enfermedad celíaca:

## Esquema 1 A través del tiempo

*Era de un padecimiento diarreico y la implementación de la dieta como tratamiento*

*(Siglo XIX-1950)*

Periodo que estableció la relación de la enfermedad celíaca con la ingesta de harinas de trigo, así como la abstinencia de éstos en diferentes dietas desarrolladas, mejoraron las condiciones del paciente.

*Era del gluten*

*(1964-1969)*

Periodo que determinó la relación del gluten como promotor de la enfermedad celíaca por medio de la detección de anticuerpos anti-gliadina en la respuesta inmunológica.

*Era de la enfermedad celíaca como un padecimiento autoinmune y genético*

*(1971-1992)*

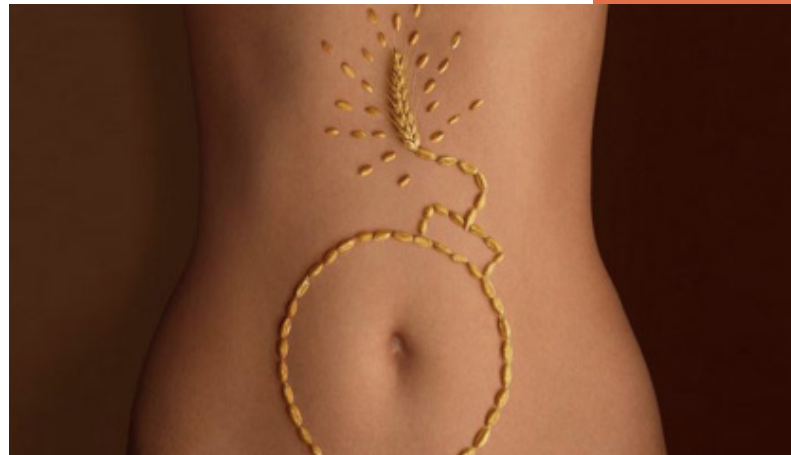
Etapa que descubrió anticuerpos autoinmunes antirreticulares para categorizar a la enfermedad celíaca como un padecimiento autoinmune que afecta el área intestinal. Por ello, se establecieron los parámetros histopatológicos para su diagnóstico. Además, se estableció las acciones de los haplotipos DQ2/DQ8 como predisponentes genéticos de la enfermedad celíaca.

*Era de la transglutaminasa*

*(1997-2011)*

Etapa que descubrió el antígeno endomisial, la transglutaminasa y los anticuerpos anti-tTG en su relación a la enfermedad celíaca en su reacción autoinmune.

Hoy en día, se determinó a la enfermedad celíaca como una enfermedad genética y autoinmune asociada a un gen específico (DQ2 o DQ8) y la ausencia del autoantígeno localizado en la enzima transglutaminasa [15][29][32].



**Imagen 1:** El trigo, ¿una bomba al organismo?  
Fuente: Mundo Fitness (2016)



**Imagen 2:** Atención a pacientes pediátricos con celiaquía durante Segunda Guerra Mundial.  
Fuente Revistas Proeditio (2018)



**Imagen 3:** Familia consumiendo alimentos con gluten.  
Fuente: Carísimas Catrevagens (2010)

# DEFINICIÓN

## Enfermedad Celíaca

La enfermedad celíaca es una enfermedad genética y autoinmune en la cual se ve afectado el intestino delgado cuando reconoce al gluten, como extraña, activando así una serie de reacciones inmunológicas contra sus mismas microvellosidades. También se le conoce como Celiaquía o Enteropatía por sensibilidad al gluten [5].

## Enfermedad celíaca no clásica

Enfermedad que presenta escasas manifestaciones digestivas, sin manifestaciones extraintestinales y signos de tener síndrome de malabsorción [6].

## Enfermedad celíaca subclínica

Enfermedad que no presenta signos o síntomas que hagan sospechar de estar en desarrollo [6].

## Enfermedad celíaca latente

Manifestación de la enfermedad en el pasado o futuro, pero en el presente, consumiendo gluten, no presenta desarrollo alguno [6].

## Enfermedad celíaca potencial

Riesgo de padecer la enfermedad por prueba genética y serológica positivas, pero no presenta afectación en la mucosa intestinal [6].

## Enfermedad celíaca refractaria

Persistencia de síndrome de malabsorción con atrofia vellositaria luego del año o más de llevar una dieta sin gluten [6].

## Enfermedad celíaca seronegativa

Enfermedad con manifestaciones clínicas presentes, riesgo genético, serología negativa y hallazgos histopatológicos del intestino revertidos al establecer una dieta libre de gluten [6].

## Trastornos relacionados con el gluten

Engloba a todos los trastornos a los cuales tienen al gluten como factor iniciador, como la ataxia por gluten, dermatitis herpetiforme, sensibilidad al trigo y enfermedad celíaca [6].



## Gluten

La palabra gluten proviene del latín glutinis que significa materia viscosa. Gluten es una glicoproteína gomosa compuesta de proteínas, gliadina y glutenina.

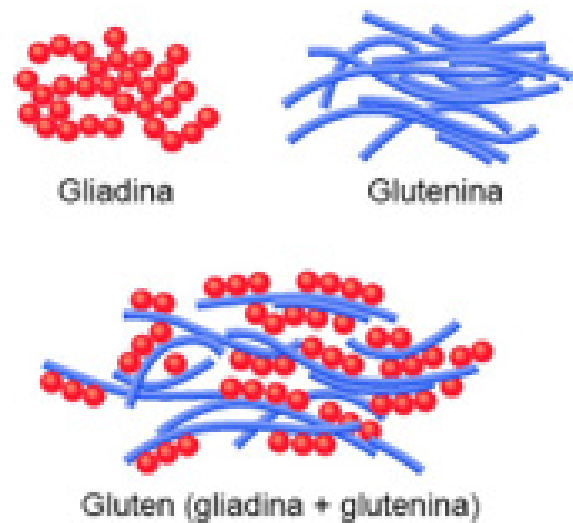


Imagen 4: Composición del gluten.  
Fuente: Gominolas de Petróleo (2018)

Aporta elasticidad y mantiene la forma de la comida que lo contiene, por lo tanto, se le encuentra principalmente en los cereales de trigo, cebada y centeno, y también, salvado, cuscús, semolina, einkorn, emmer, harina de Graham, malta, avena, espelta, grano de espelta verde, escanda menor, bulgur, farro, centeno blanco, kamut y triticale. Además, puede ser encontrado en suplementos vitamínicos, medicamentos, artículos de belleza y cuidado personal y materiales de uso médico y odontológico. [7][8][9].




Imagen 5: Granos que contienen gluten de naturaleza.  
Fuente: Conasi (2013)



Imagen 6: Continentes del mundo  
Fuente: Public Domain Pictures (2022)

# EPIDEMIOLOGÍA

## En el Mundo

La enfermedad celíaca ha sido estudiada a través de sus años de conocimiento para encontrar una cura y encontrar maneras más eficientes para ser diagnosticada a lo largo del mundo. La historia, en un inicio, demuestra que la prevalencia de la enfermedad celíaca fue un padecimiento muy relacionado a la raza caucásica en Europa, pero a medida de mayores descubrimientos y estrategias, ha sido detectada en diferentes razas, en su mayoría del área occidental, debido a la relación cultural y dieta alta en carbohidratos que consumen. En cambio, en el área Oriental no se detectan casos significativos debido a su dieta a base de arroz [7][10][11].

## En América Latina

En Centroamérica han ido en aumento sus casos debido a cambios ambientales, sociales y culturales. Como posibles causas de este incremento, se pueden citar la desparasitación en poblaciones rurales; la cual contribuye a un cambio del tipo de respuesta intestinal de predominio TH2 a TH1, cambios en la flora intestinal predominantemente en zonas urbanas por el acceso a antibióticos, cambio de hábitos dietéticos debido a la influencia de las "comidas rápidas" y cambios en las dietas tradicionales basadas en el arroz o maíz debido a la globalización de productos con mayor contenido de gluten [12][13].

## Variables

- Sexo: en estudios prospectivos han determinado que la mujer presenta 1:3 y el hombre 1.5:1.
- Edad: Afecta a cualquier edad, pero se evidencia un 70% de diagnóstico en personas mayores de 20 años.
- Grado de consanguinidad: Familiares de primer grado tienen un mayor riesgo de padecerla en comparación a los familiares de segundo grado de consanguinidad.
- Enfermedades sistémicas: Existe mayor probabilidad de padecerla cuando se relaciona con la diabetes mellitus tipo 1, otras enfermedades autoinmunes, síndrome de Down y otras enfermedades asociadas.

## En Guatemala

En Guatemala, no existen datos estadísticos actualizados por una institución competente ante el aumento de los últimos años [14], pero Portillo Vargas (2006), en su tesis de maestría en nutrición, determinó el número de pacientes con enfermedad celíaca en clínicas privadas de Gastroenterología de la Ciudad de Guatemala con el fin de desarrollar un manual de orientación nutricional para el paciente celíaco guatemalteco. Los resultados mostraron 1 caso de enfermedad celíaca por cada 1000 pacientes adultos. El rango de edad más frecuente de los pacientes diagnosticados fue de 31 a 50 años, el 59% eran mujeres [12].

## Distribución de prevalencia de la enfermedad celíaca [15]

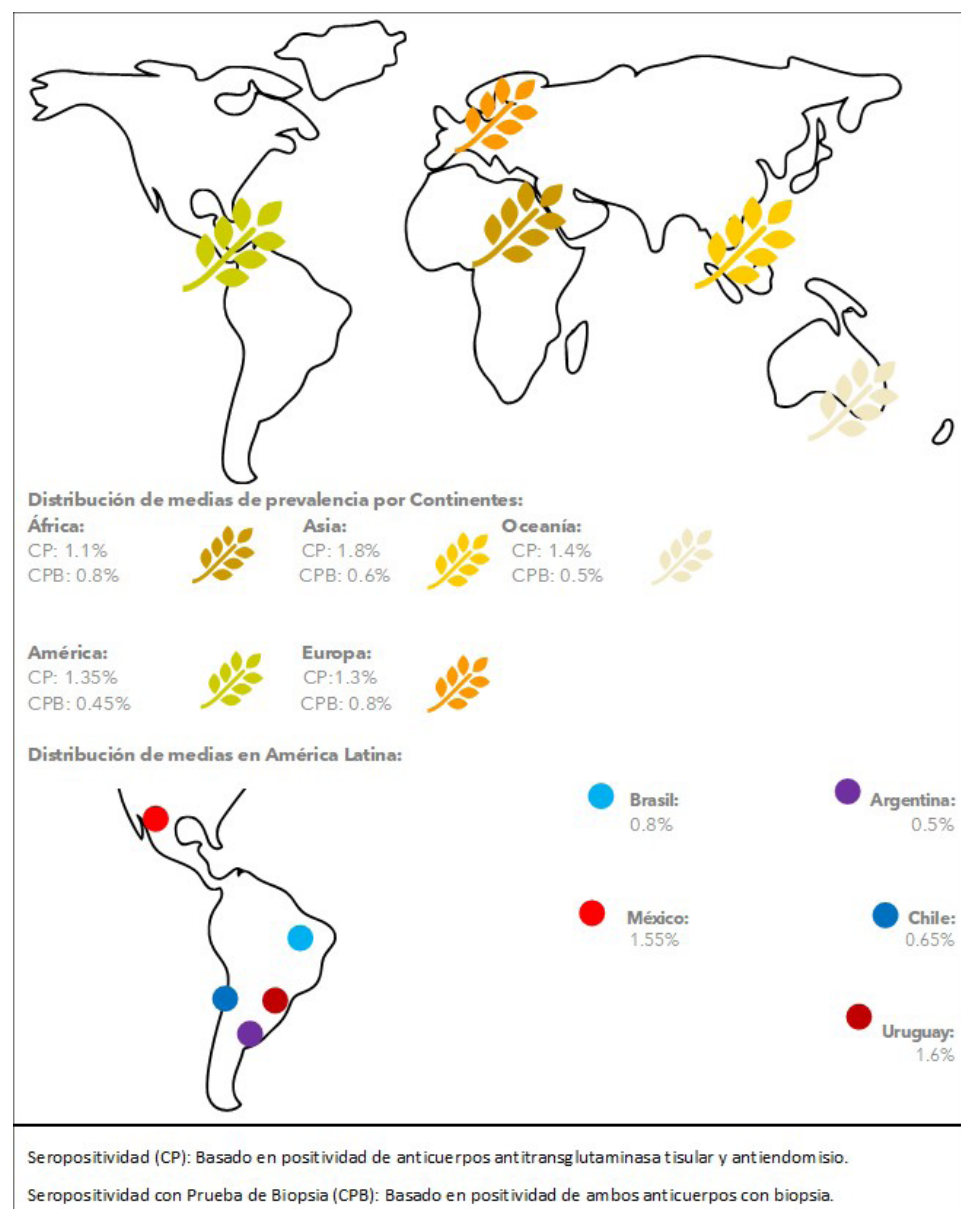


Imagen 7: Sketch del mundo y distribución de la celiaquía. Fuente: Pixabay (2017)

# PATOGÉNESIS

La enfermedad celíaca se desarrolla en nuestro cuerpo por medio de una respuesta inmunológica genética cuando se poseen los haplotipos o variantes del antígeno leucocitario humano DQ2 (principalmente) y DQ8, y autoinmune al encontrar circulando la proteína gliadina (trigo), hordeínas (cebada) y secalinas (centeno) del gluten en el intestino delgado [16].

A la enfermedad celíaca se le identifica por poseer cuatro factores responsables de su desarrollo: Ambiental, genético, inmunológico y microbiota.

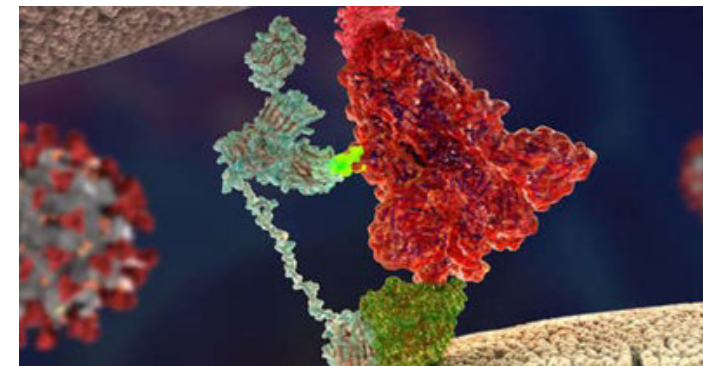


Imagen 8: Proceso patológico a nivel celular. Fuente: Pressenza (2020)

## Factor Ambiental

El gluten, dentro de la composición de alimentos y otros tipos de artículos de uso diario, es el único factor ambiental confirmado que desencadena el desarrollo de la enfermedad celíaca a través de su entrada en vía oral y su paso al tracto digestivo. Estando en el tracto digestivo superior, el gluten, por las proteínas gliadina (trigo), hordeínas (cebada) y secalinas (centeno), no se descompone y se estanca debido a su composición de glutamina y prolina y a la ausencia de enzimas con actividad prolin-endopeptidasa. Esto conduce a la acumulación de péptidos grandes. Otros factores no confirmados son la duración de la lactancia materna, tipo de parto, forma e inicio de la ingesta de gluten a la dieta, infecciones y uso de antibióticos en prematuros [17].

## Factor Genético

La enfermedad celíaca se hereda de forma poligénica, es decir, multifactorial por más de un gen a un fenotipo. Estos genes pueden ser HLA y no HLA. Se reporta que en casos de gemelos homocigotos, estos tienen 5 veces mayor riesgo de desarrollar la enfermedad al presentar los genes HLA, que los heterocigotos.

Los genes HLA, DQ2 y DQ8, se presentan en la mayoría de los casos, los cuales se unen a aminoácidos hidrofóbicos, con péptidos de carga negativa con ubicación específica para el desarrollo de la enfermedad.

Los genes no HLA se han detectado en ser parte de la susceptibilidad de desarrollar la enfermedad celíaca. Por ejemplo, se ha identificado a los polimorfismos en el gen del inhibidor de la serino peptidasa, clase E (SERPINE 2), pero hasta la fecha se requiere de mayores estudios para esclarecer su relación [17].

## Factor Inmunológico

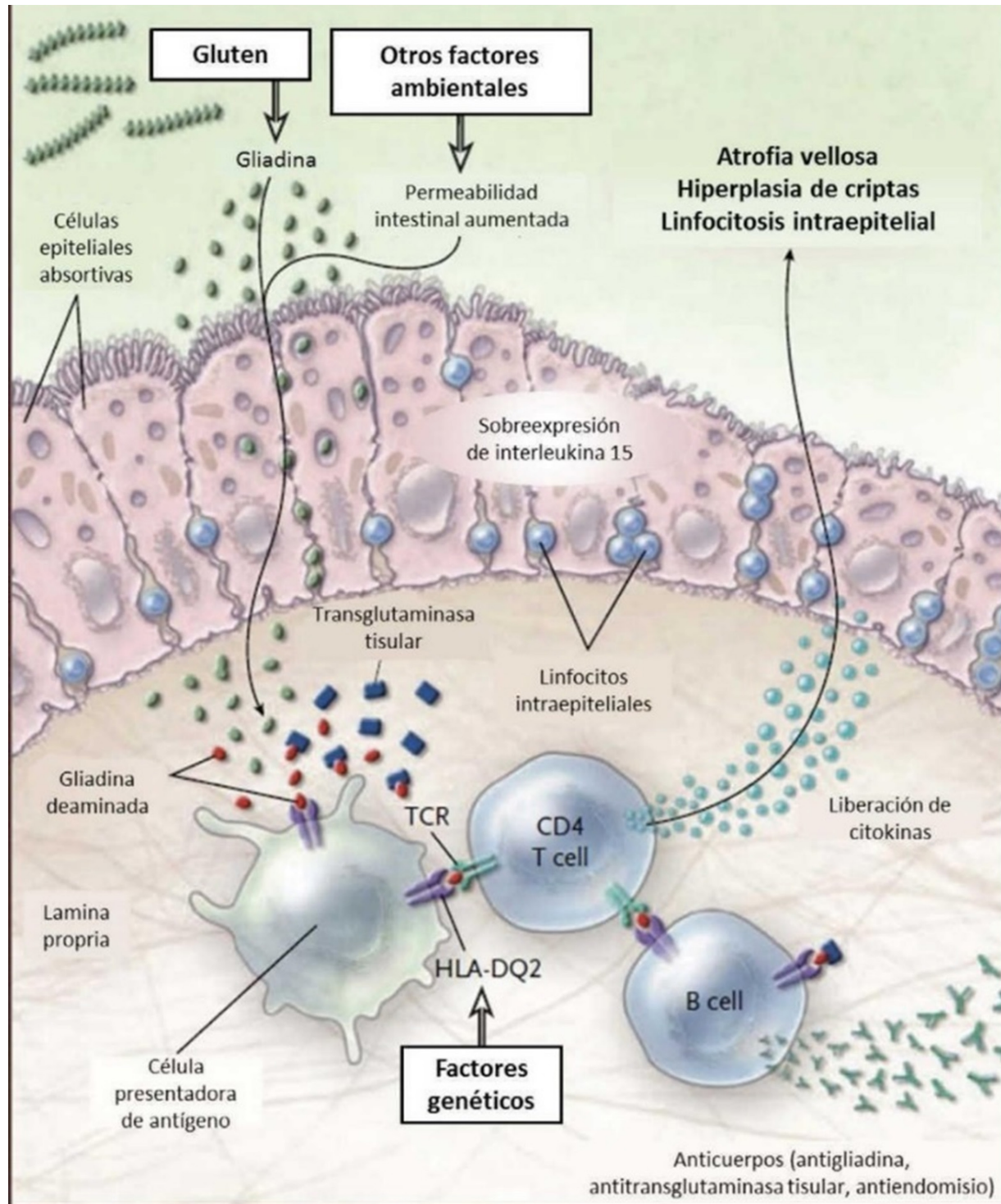
Al estar estancado el gluten y acumular péptidos grandes, el sistema inmunitario desencadena una respuesta que genera células proinflamatorias que dañan la microvellosidades y mucosa del intestino delgado y, al momento que traspasa la mucosa intestinal, convergen ambos tipos de inmunidad (innata y adaptativa) e inicia la activación de anticuerpos específicos a la transglutaminasa en áreas extraintestinales [17].

## Factor en la Microbiota

Se ha identificado en estudios no confirmatorios disbiosis, es decir, un desequilibrio bacteriano en la flora intestinal mientras se desarrolla la enfermedad celíaca. Entre los hallazgos destacados se encuentra: producción de ácidos grasos de cadena corta, producción de enzimas específicas contra los péptidos, producción de mucina en la mucosa y el aumento y disminución de especies Bacteroides (Gram -) y Bifidobacterium (Gram +), respectivamente [18].

# FISIOPATOLOGÍA

## Respuesta inmunológica



Revista Médica Clínica Las Condes. 2015;26:613-27

## Paso a paso [16]

1. El gluten es ingerido y al llegar al intestino delgado se descompone en gliadina y glutenina, pero la gliadina al ser resistente a la degradación de proteasas gástricas pancreáticas e intestinales, permanece circulando en el intestino.
2. La gliadina llega al epitelio intestinal y lo atraviesa por sí sola o ayudándose de péptidos que aumentan la permeabilidad intestinal, por lo que mientras lo atraviesa, provoca sobreexpresión de interleucina 15, que a su vez activa los linfocitos intraepiteliales del tipo natural killer. Estos linfocitos dañan los enterocitos que expresan proteínas de stress en la superficie intestinal y por ende destrucción del epitelio.
3. Al atravesar el epitelio intestinal, la gliadina es procesada por la transglutaminasa tisular-2 y es convertida a gliadina deaminada, luego esta es identificada por los HLA-DQ2 o HLA-DQ8 en la superficie de las células presentadoras de antígeno de la lámina propia.
4. La célula presentadora antígeno presenta la gliadina deaminada al linfocito T CD4+ antigliadina mediante el tercer receptor de célula t (TCR). Al recibirlo, el linfocito T comienza a liberar citocinas pro-inflamatorias, especialmente interferón  $\gamma$ , que generarán una cascada inflamatoria con liberación de metaloproteínas y resultando en hiperplasia de criptas y daño de las vellosidades. Esto resulta en destrucción del epitelio, generando una superficie epitelial intestinal plana y por ende se manifiesta la diarrea y síndromes malabsortivos.
5. El linfocito T activa al linfocito B para que sintetice los anticuerpos (antigliadina, antitransglutaminasa tisular y antiendomisio) y éstos ataquen a cualquier tipo de tejido extraintestinal. Todo esto genera las manifestaciones extraintestinales no relacionadas al síndrome malabsortivo.

Imagen 9 Fisiopatología de la Enfermedad celíaca.

Fuente: Green, P. y Cellier, C. (2007) **Celiac disease**. N Engl J Med, 357:1731-1743.

# SINTOMATOLOGÍA

## Sintomatología Intestinal

Los más habituales o típicos en cualquier etapa de desarrollo de la enfermedad. Entre ellos están: dolor abdominal con astenia, la distensión abdominal (discreta en adultos y muy llamativa en niños), meteorismo, anorexia, diarrea y principalmente en niños se da estreñimiento con irritabilidad, signos de desnutrición y retraso en la talla y peso.

## Sintomatología Extraintestinal

Los menos habituales o atípicos, pero en su mayoría frecuentes en adolescentes como en adultos ya que muchos de ellos son la consecuencia del síndrome malabsortivo. Este tipo de síntomas son aislados y sin un diagnóstico claro de su origen. Por ello, son de vital importancia ya que pueden ser determinantes ante la sospecha de la enfermedad celíaca y su diagnóstico temprano. Por ejemplo, se pueden presentar:

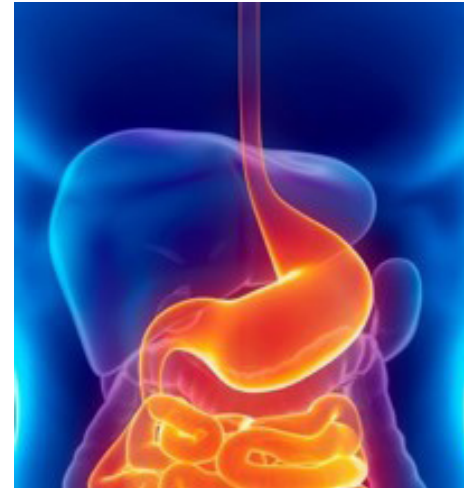**Nutricionales:** anemia ferropénica, la osteopenia con posibilidad de evolucionar a osteoporosis e incluso a fracturas patológicas y diátesis hemorrágica (frecuente en niños).

**Piel:** dermatitis herpetiforme.

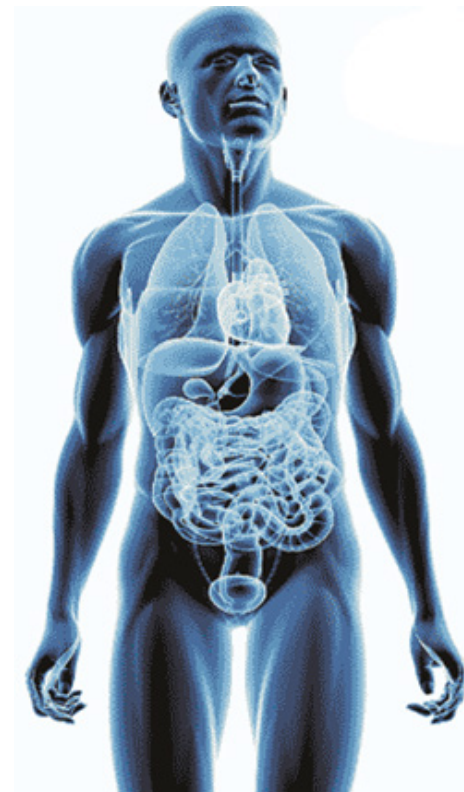
**Bucales:** anomalías de esmalte, lesiones mucocutáneas, aftas orales.

**Hígado:** aumento de las transaminasas (TGO y TGP).

**Sexuales:** retraso puberal y amenorrea en las mujeres.



**Imagen 11:** Sistema digestivo  
Fuente: Asociación Española de Pediatría (2013)



**Imagen 10:** Sistemas del cuerpo humano  
Fuente: Blog Auxiliar de Enfermería (2012)

# TRASTORNOS SISTÉMICOS ASOCIADOS

Trastornos asociados a la enfermedad celíaca como predisponentes de poseer el padecimiento celíaco.

## Déficit de IgA

Inmunodeficiencia genética en donde no se producen o tienen niveles bajos de anticuerpos IgA en sangre. Se estima que 1-4% de pacientes celíacos presentan este déficit [19] [20].

## Diabetes Mellitus Tipo 1

Enfermedad autoinmune crónica que afecta al páncreas en su funcionamiento de producir insulina. Se estima que 8-10% de estos pacientes presenten celiacía [20].  
Enfermedad Hepática autoinmune  
Enfermedad que afecta al hígado desde el sistema inmune. En pacientes celíacos, se estima que 30% de ellos presentan niveles elevados de transaminasas [21].



## Enfermedad de Addison

Trastorno endocrino que afecta la producción hormonal de la corteza suprarrenal. Según un estudio irlandés, 5 de 41 (12%) pacientes con enfermedad de Addison presentaron enfermedad celíaca. Estudios para reafirmar su relación deben de realizarse [22] [23].

## Síndrome de Down

Trastorno genético por la presencia de un cromosoma más a los presentados en la pareja 21. Se estima que 12-15% de los pacientes con síndrome de Down presenten celiaquía [24] [25]

## Síndrome de Turner

Trastorno genético presentado en mujeres ante la falta total o parcial de un cromosoma X. Se estima que 4-6% de estos pacientes presenten celiaquía [26].

## Síndrome de Williams

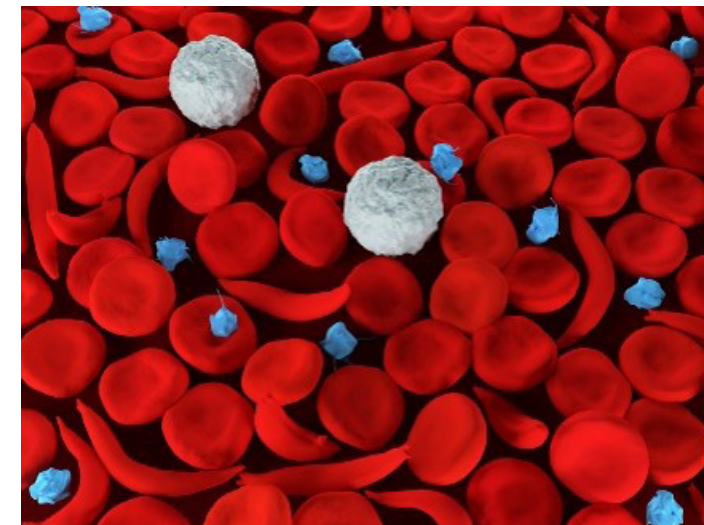Trastorno genético presentado ante la ausencia de uno de los genes 25-27 del cromosoma 7. Según diversos estudios (italianos y turco), se estima que los pacientes con este trastorno presenten entre un 4% de padecer de celiaquía, pero todavía se requieren mayores estudios a nivel mundial [27] [28] [29].

## Tiroiditis Autoinmune

También conocida como enfermedad de Hashimoto, es un trastorno autoinmune que afecta a la glándula tiroides. Se estima que entre 3.3-4.8% de estos pacientes puedan padecer de enfermedad celíaca [30] [31]. Así mismo, puede relacionarse en menor al padecer vitíligo, alopecia areata, artritis reumatoide, lupus eritematoso sistémico, síndrome de Sjögren, encefalopatía progresiva, síndromes cerebelosos, etc. [20].



**Imagen 12:** Representación de dualidad y similitud.  
Fuente: Somos Pacientes (2017)



**Imagen 13:** Células sanguíneas durante proceso anémico.  
Fuente: Asociación Española de Pediatría (2018)



# DIAGNÓSTICO

El diagnóstico de la enfermedad celíaca necesita de historia médica y síntomas, pruebas serológicas y pruebas histológicas en el área intestinal (biopsia) o pruebas genéticas [16]. La enfermedad celíaca posee diagnósticos diferenciales que mediante las pruebas se descartan durante todo el proceso diagnóstico porque presentan similitudes en sintomatología, pero los indicadores diagnósticos difieren.

## Proceso Diagnóstico

El proceso diagnóstico de la enfermedad celíaca es de exclusividad por el gastroenterólogo, pero indicios de la enfermedad pueden ser reportados por otros profesionales de la salud. Por ello, se describen las consideraciones generales previo a iniciar el proceso diagnóstico de un paciente:

- Dieta: Lleva una dieta normal o una dieta libre de gluten establecida.
- Fármacos: Se encuentra bajo la administración de fármacos corticoides o inmunosupresores.
- Sintomatología: Reporte por el paciente o identificación de lesiones intestinales y/o extraintestinales en clínica.
- Historia Médica: Información hereditaria y sistemática reportada por el paciente que conlleve a identificar una posible relación con la enfermedad celíaca.

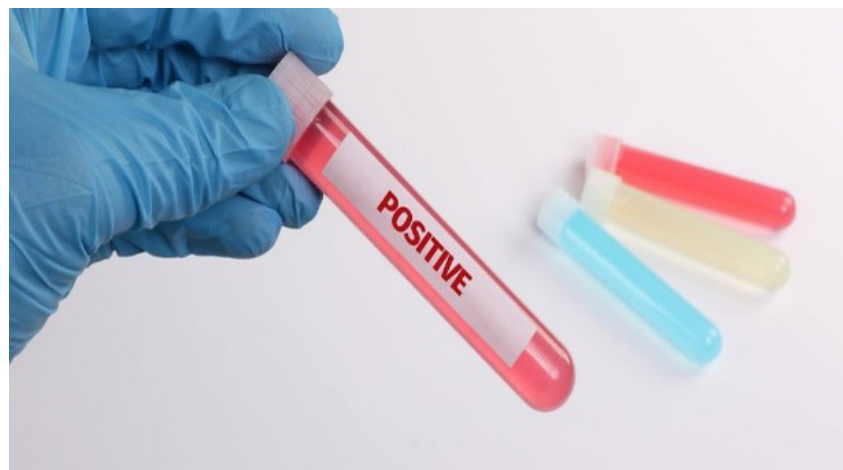

Imagen 14: Muestras de pruebas de laboratorio.  
Fuente Flickr (2020)

## Diagnósticos Diferenciales

Los diagnósticos diferenciales más importantes de la enfermedad celíaca son:

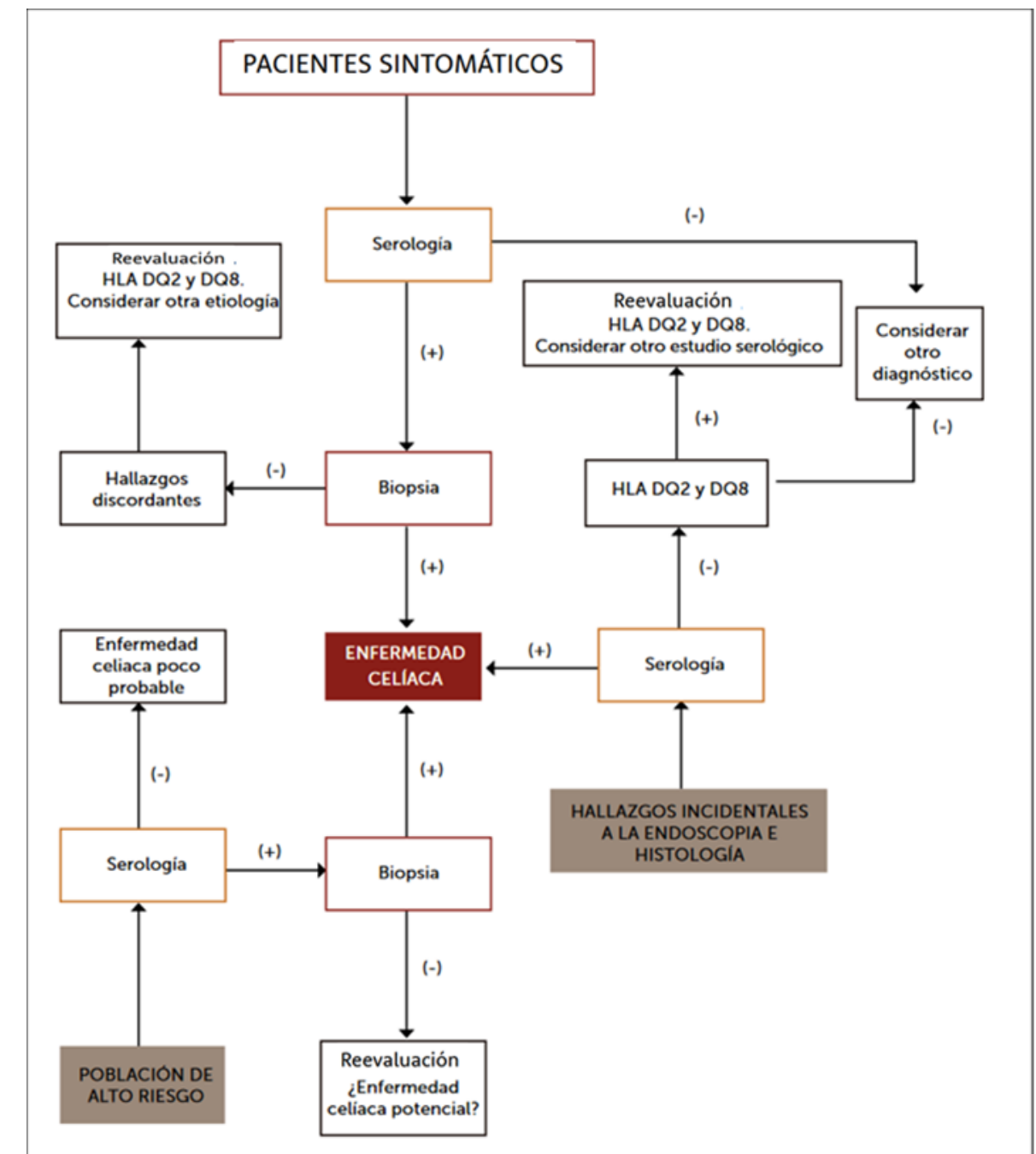
- Sensibilidad al gluten no celíaca: Padecimiento que posee sintomatología similar a la de la enfermedad celíaca, pero no presenta indicadores diagnósticos y que al cabo del tiempo con una dieta estricta libre de gluten mejoran y desaparecen esos síntomas
- Alergia al trigo: Padecimiento relacionado a una respuesta inmunológica inmediata mediada por Inmunoglobulina IgE ante la exposición de diferentes proteínas del trigo. Se le relaciona por presentar similitud en pruebas serológicas, pero no en sintomatología y pruebas histológicas y genéticas.

## Pruebas Diagnósticas

- Pruebas Serológicas:
  - 1) Anticuerpos Antitransglutaminasa tisular (tTGA): La más sensible [16].
  - 2) Anticuerpos Antiendomiso (AAE): La más específica [16].
- Estudio Genético: Realizado para identificar la presencia de HLA DQ2 y/o HLA DQ8.
- Prueba Histológica: Biopsia Intestinal: Determina la presencia de una enteropatía característica en la mucosa del intestino delgado. Se utiliza en la actualidad la clasificación de Marsh-Oberhuber.

## Algoritmo del diagnóstico de la enfermedad celíaca

Durante el proceso diagnóstico, el paciente se encontrará con diferentes pasos diagnósticos guiados por el gastroenterólogo por un par de años. A continuación, se describen el proceso:



Esquema 2 Algoritmo de Proceso Diagnóstico de Enfermedad Celíaca  
Fuente: Adaptación de Kelly C, Bai J, Liu E, Leffler D. *Advances in Diagnosis and Management of Celiac Disease. Gastroenterology*. 2015; 148: 1175-1186.



**Imagen 15:** Ejemplos de logos "Sin Gluten"  
Fuente: Cerotacc (2013)

# TRATAMIENTO

## Dieta libre de Gluten

La dieta libre de gluten es desaparecer el gluten de la dieta (no: Trigo, centeno y cebada); ya que logra mejorar la mayoría de los síntomas típicos y algunos atípicos al desaparecerlos en dos semanas, los anticuerpos desaparecen en seis meses y las vellosidades o sea la biopsia se hace normal en un periodo aproximadamente de dos años [16].

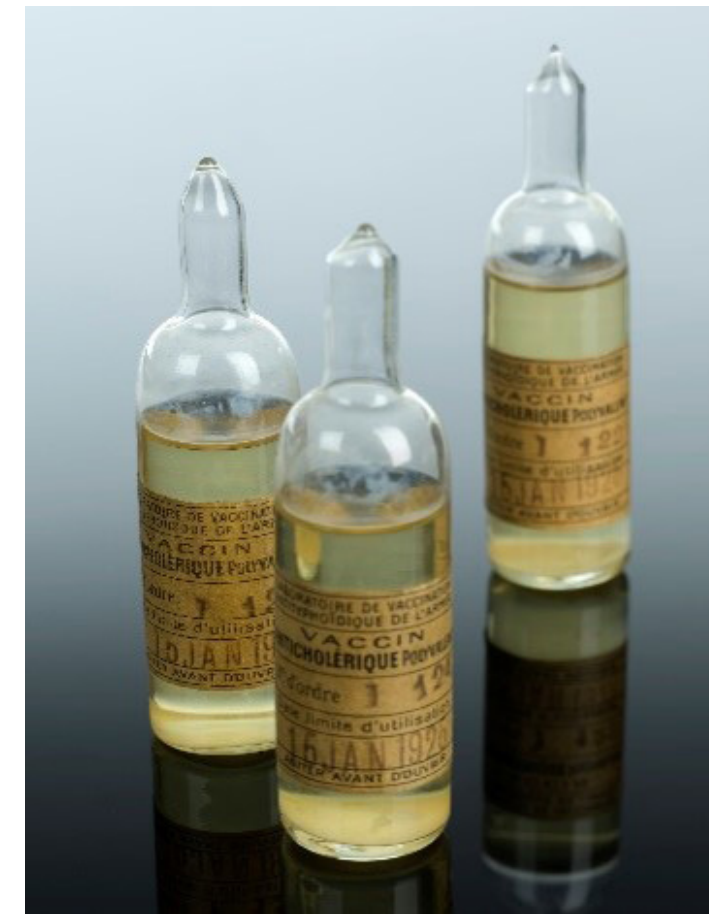Es muy común pensar dejar la dieta estricta libre de gluten a responsabilidad del nutricionista, pero para llevar a cabo este tipo de tratamiento es importante la participación de las otras ciencias médicas involucradas por el posible contenido de gluten o trazas de este en la composición (excipientes procedentes del almidón) de artículos de uso personal diario, medicamentos y materiales dentales. Llevar este tipo de tratamiento al 100% es muy difícil debido a la contaminación cruzada que pueda darse al momento de la elaboración de los alimentos o fabricación de productos y medicamentos, pero se ha establecido que el consumo menor de 10 miligramos de gluten al día no tiene un efecto dañino al organismo y poco probable de afectación a nivel histológico. Se determina como alimento libre de gluten cuando tiene una cantidad menor a 20 partes por millón (ppm) [16].

- De los mayores beneficios al paciente manejando esta dieta estricta libre de gluten están:
- Incremento del peso corporal.
- Beneficio en la densidad mineral ósea.
- Evita síndrome de malabsorción y consecuencias de bajo crecimiento de pacientes pediátricos.
- Disminuye los riesgos de infertilidad, abortos espontáneos, parto prematuro, recién nacidos con bajo peso, neoplasias y mortalidad.

## Alternativas de tratamiento

Alternativas de tratamiento no dietéticas (farmacológicas) se han evaluado en los últimos años, estando en fases clínicas y consiguiendo buenos avances [16]:

- ALV003 y AN-PEP: Medicamentos a base de proteasas que evitan la generación de péptidos propios del intestino ante la presencia del gluten.
- Larazotide: Medicamento bloqueador del receptor zolunina y así evitar que se desencadene la reacción inmunológica de péptidos gástricos ante la presencia de gluten.
- Nexvax2: Vacuna desensibilizante a los pacientes portadores de HLA-DQ2.



**Imagen 16:** Ampollas de vacuna  
Fuente: Immunopaedia (2018)





**Imagen 17:** Clínica dental  
Fuente: Blog Saúde Sem Glúten (2010)

# RELACIÓN DE LA ENFERMEDAD CELÍACA CON LA ODONTOLOGÍA

Los pacientes con trastornos relacionados al gluten son un grupo poblacional mundial muy pequeño por la dificultad que tienen de ser diagnosticados y, asimismo, olvidado por deficiencias en educar a la sociedad por parte del área de salud general. Como parte del área de la salud, para el gremio odontológico es importante realizar una historia médica completa que ayude a facilitar un plan de tratamiento eficaz y contribuir a la dieta libre de gluten del paciente durante la ejecución de este. Además, en casos en que el trastorno relacionado al gluten no sea diagnosticado, el odontólogo puede identificar hallazgos, desde el historial médico que ayuden al gastroenterólogo a dar el diagnóstico definitivo [13].


## Productos de uso dental y el gluten

Hoy en día, es claro que la mayoría de los fabricantes de los diferentes productos, materiales y medicamentos de uso dental presenten en etiquetas o en lista de composición, todos sus componentes, ya que el gluten puede encontrarse procesado en excipientes procedentes del almidón, como el componente activo, absorbentes, protectores aglutinantes, agentes colorantes, lubricantes y agentes de carga [8]. Según reporta la literatura estadounidense [32][33], los artículos dentales que tienen mayor posibilidad de contener gluten son:

- Insumos Dentales: Guantes (en su mayoría de látex) con talco.
- Materiales Dentales: Pasta dental, hilo dental saborizado, enjuague bucal, retenedores ortodónticos, fluoruro tópico, anestesia tópica y pasta profiláctica.
- Medicamentos: Antiinflamatorios, antibióticos, enjuagues bucales para el control de la enfermedad periodontal y medicamentos para el control de la xerostomía.

## Atención en clínica dental

La clínica dental debe de estar equipada con materiales dentales libres de gluten, principalmente una pasta profiláctica y fluoruro tópico por ser los materiales de mayor uso. Malahias (2013); reportó que la mayoría de las industrias productoras de materiales dentales a nivel mundial tienen indicado que sus productos son libres de gluten, en especial los materiales de impresión, adhesivos, cementos y materiales restauradores, pero es importante aclarar y prestar atención que, en el momento de su producción, exista una posible contaminación cruzada con gluten. Con respecto al tratamiento farmacológico, el odontólogo debe tener conocimiento de los medicamentos libres de gluten a disposición en el mercado y decidir el mejor prospecto para ayudar al tratamiento dental del paciente [34].





## Manifestaciones bucales patognomónicas anomalías del esmalte (hipoplasias)

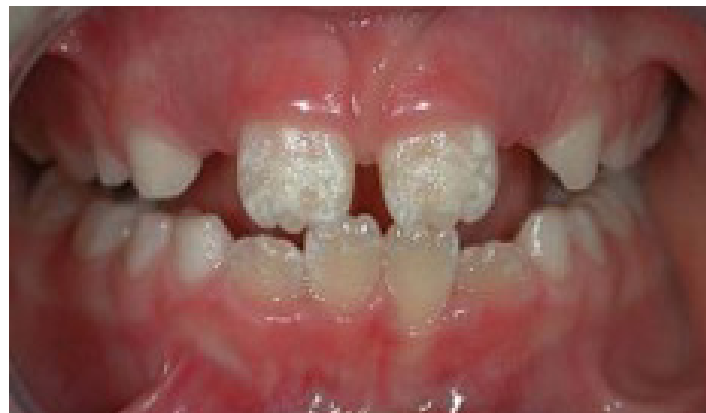Las anomalías del esmalte dentario en la enfermedad celíaca son consideradas como patognomónicas por su desarrollo y presentación clínica única de manera bilateral y biarcada (cuatro cuadrantes), simétricas, con opacidades blancas o amarillentas y con o sin estrías o surcos horizontales. Se presentan en la dentición temporal, permanente y principalmente en mixta, es decir, caninos y segundos molares primarios y en incisivos y molares permanentes [35].

## Lesiones mucocutáneas en tejido blando de tipo vesicular y macular

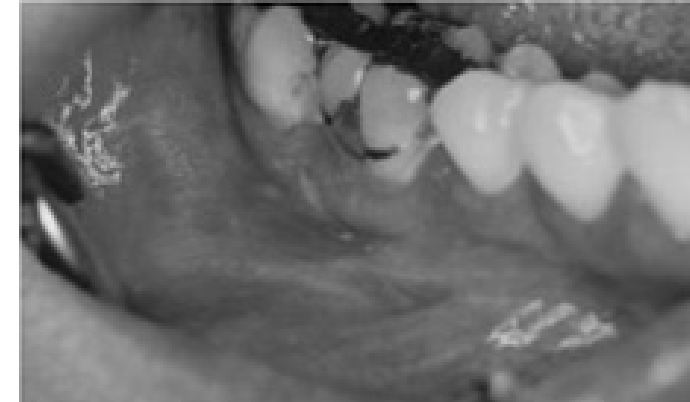Lesiones mucocutáneas que se diferencian del tipo herpéticas y asocian con la manifestación dermatológica de la enfermedad celíaca, la dermatitis herpetiforme. Se presentan como vesículas, erosiones y máculas eritematosas en mucosas bucal (labial y carrillos) o lingual y con posibilidad de ser asintomáticas, dolorosas o con sensación de quemazón.

## ¿Cómo manejar las lesiones patognomónicas de la enfermedad celíaca en clínica dental?

Ambas lesiones patognomónicas de la enfermedad celíaca poseen un protocolo específico de inspección dependiendo de su localización en la cavidad bucal. Por ello, dentro del capítulo #2 de esta guía se encontrarán los métodos de inspección junto con los diagnósticos diferenciales más importantes y fundamentos teóricos actualizados de ambas. Además, en el documento "Protocolo de manejo clínico odontológico integral de pacientes con sospecha de enfermedad celíaca" se encuentra el manejo terapéutico que deben de llevar estas lesiones dentro de un plan de tratamiento dental.




**Imagen 18:** Fotografía intraoral frontal mordida con anomalías de esmalte visibles.  
Fuente: Wikipedia (2022)



**Imagen 19:** Lesión ulcerada en mucosa adherida bucal asociada a pieza #30

Fuente: Lahteenoja, H., Toivanen, A., Viander, M., et al. (1998) **Oral mucosal changes in coeliac patients on a gluten-free diet.** Eur J Oral Sci. 106(5): 899-906.



## Manifestaciones bucales no patognomónicas aftas orales recurrentes

Las aftas orales recurrentes son un tipo de lesión bucal muy común a nivel mundial dentro de la cavidad oral, se les llama también estomatitis aftosa recurrente. Son lesiones ulcerativas con pérdida de la continuidad del epitelio, de diminuto tamaño (menor o igual a 5mm de diámetro), forma de cráter con halo eritematoso, ubicadas en la mucosa no queratinizada, únicas o múltiples, son dolorosas y benignas [36].

## Erupción dentaria tardía

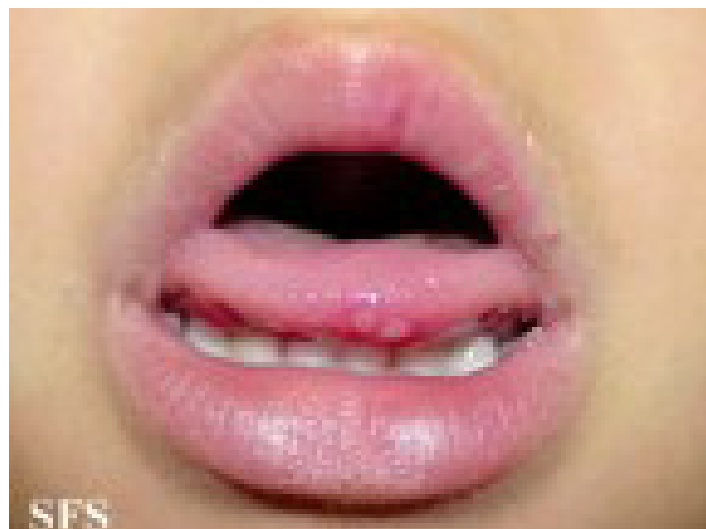
A la erupción dentaria tardía es la afectación en el desarrollo del órgano dentario desde su origen como gérmenes dentarios hasta su proceso de erupción en cavidad oral. Este atraso en el tiempo de desarrollo puede estar presente en otras enfermedades o síndromes de desarrollo en pacientes pediátricos [37].

## Caries dental

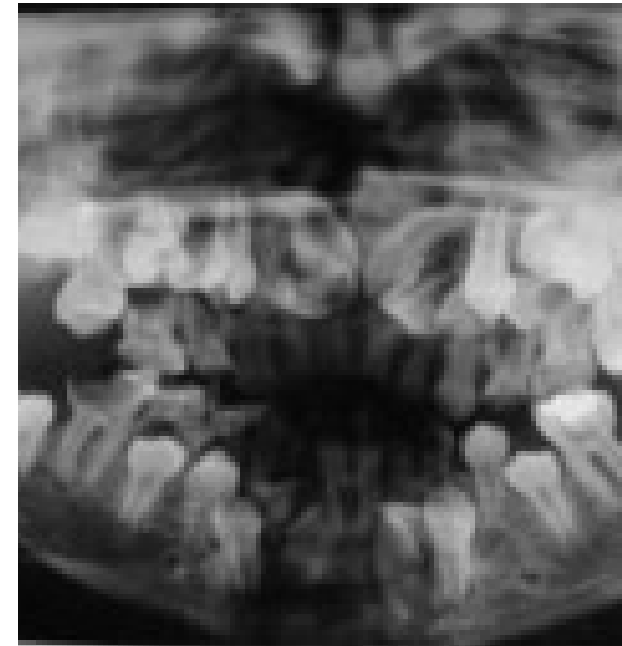La caries dental es una de las enfermedades más comunes dentro de la Odontología se define como la destrucción del esmalte dental por un proceso multifactorial (huésped, dieta y microflora) debido al reblandecimiento del tejido duro hasta provocar una cavidad [37] [38].

## Glositis atrófica

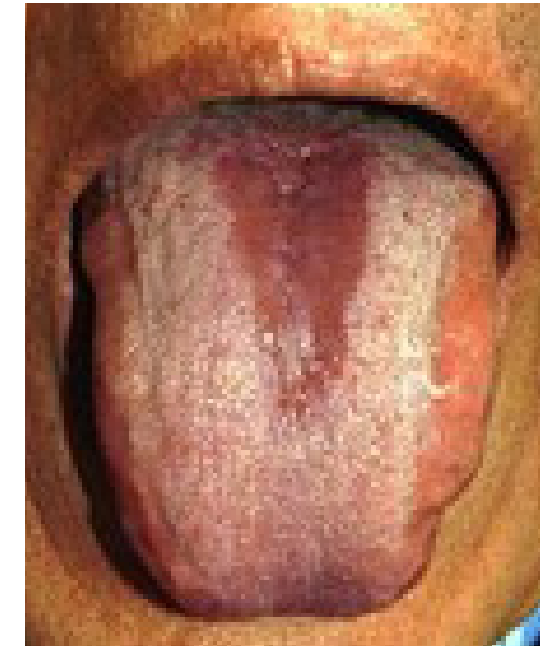
La glositis atrófica, llamada también inflamación de lengua, infección lingual, lengua lisa, glosidinia o síndrome de boca ardiente, es una condición en la cual las papilas gustativas filiformes del dorso de la lengua se atrofian, las papilas fungiformes se inflaman y el epitelio se adelgaza generando sensibilidad y molestia al masticar, deglutir o hablar. Sus causas se relacionan en su mayoría a reacciones alérgicas por artículos de higiene oral, medicamentos o comida, síndrome de Sjögren, trastornos hormonales y deficiencias en vitaminas [39].



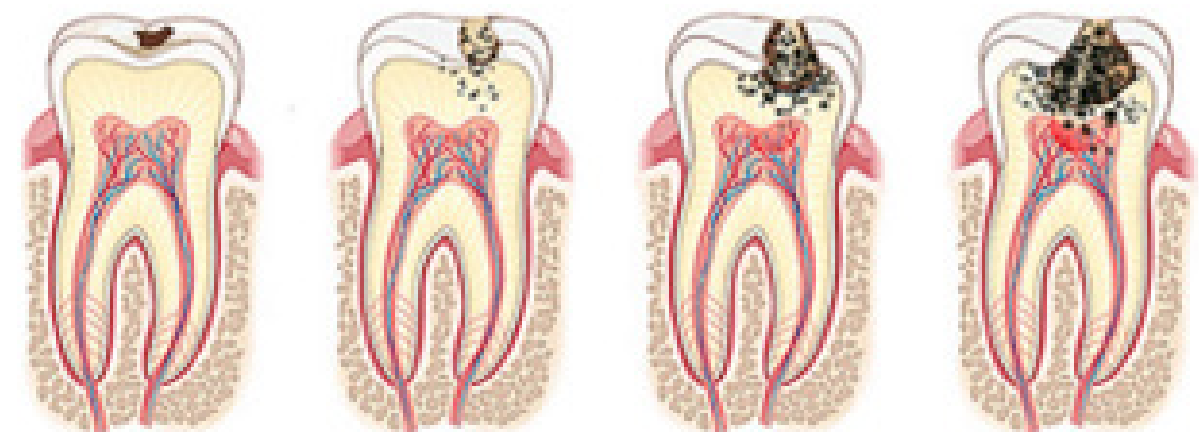
**Imagen 20:** Aftas orales recurrentes en lengua  
Fuente: Wikidoc (2020)



**Imagen 21:** Radiografía panorámica de dentición mixta.  
Fuente: Revista de Odontopediatría Latinoamericana (2011)



**Imagen 22:** Glositis  
Fuente: Wikipedia (2021)



**Imagen 23:** Proceso de la caries dental  
Fuente: Blog Conasi (2016)

## Síndrome de boca seca (xerostomía)

Xerostomía, llamada también sialorrea, hiposalivación o síndrome de boca seca, es la sequedad bucal debida a la disminución de producción salival de las glándulas salivales, en especial la parótida. Su causa más común es debida a trastornos sistémicos, como diabetes mellitus no controlada, tuberculosis crónica, cirrosis biliar primaria, infección por el virus de inmunodeficiencia humana, etc. Además, es provocada por efectos secundarios de ciertos medicamentos y tratamientos oncológicos durante la radioterapia en áreas cercanas a cabeza y cuello [39].

## Lengua geográfica

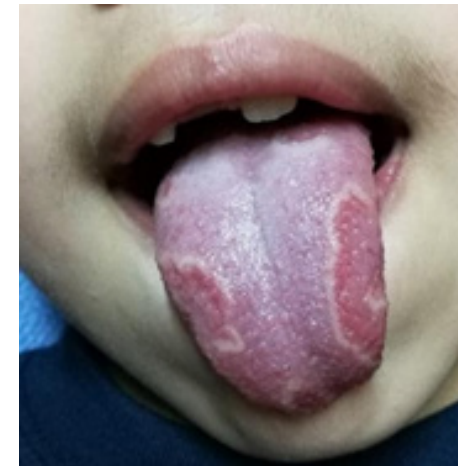Lengua geográfica, también llamada glositis migratoria benigna, glositis areata exfoliativa o eritema migrans, es una lesión ubicada en la lengua, que se caracteriza por la pérdida de papilas gustativas en áreas del dorso (papilas filiformes) dando un patrón irregular de bordes blanquecinos con apariencia de un mapa o laberinto. Su origen se asocia al estrés y hormonal. Pueden presentarse síntomas como ardor, hipersensibilidad o ser asintomática [39].

## Queilitis angular

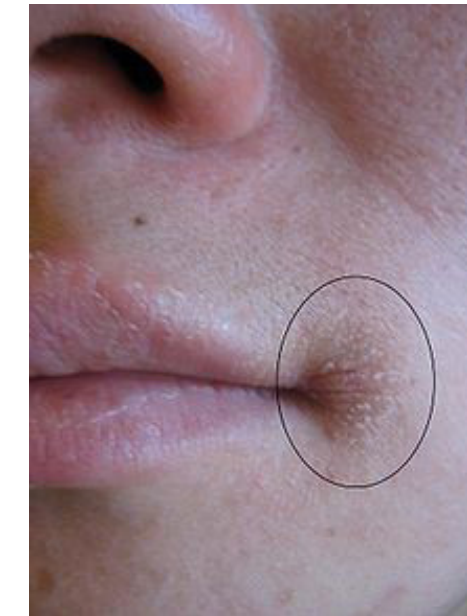La queilitis angular, también llamada candidiasis angular, estomatitis angular, perleche o queilosis angular, es la manifestación bucal ubicada en las comisuras, representada por la inflamación de la submucosa labial o comisural. Su principal causa es debido a una sobrexposición de saliva en el área, la cual genera laceración e infección y otras veces se debe a *Candida albicans*, pérdida de la dimensión vertical o avitaminosis [39].

## Liquen plano

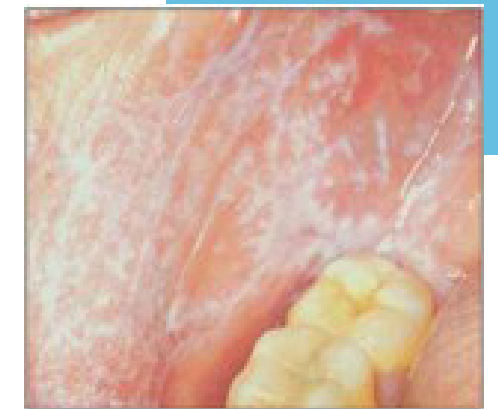El liquen plano es una lesión del epitelio escamoso, de color blanquecina y de forma reticular con puntos, líneas y rayas, como las presentadas en hojas de helechos. Su origen es principalmente idiopático, pero existen diferentes reportes de que tiene asociación a factores inmunológicos, farmacológicos, restauraciones con materiales dentales o microbiológicos [39].



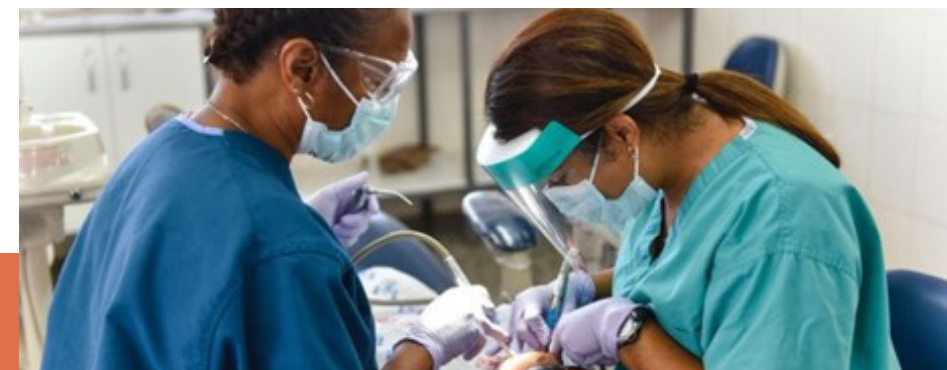**Imagen 25:** Lengua Geográfica  
Fuente: Scielo (2019)



**Imagen 26:** Queilitis angular  
Fuente: Wikipedia (2022)



**Imagen 27:** Liquen plano  
Fuente: Scielo (2009)



**Imagen 28:** Odontóloga y asistente dental en clínica dental  
Fuente: Contrainformacion (2019)



## Capítulo 2: Guía de manejo Clínico en la Detección de manifestaciones bucales patognomónicas

# MANIFESTACIONES BUCALES PATOGNOMÓNICAS EN TEJIDO DURO

## Anomalías de Esmalte

El origen de las anomalías del esmalte dentario de la enfermedad celíaca todavía sigue desconocido, pero se estima que es debida al síndrome de malabsorción que lleva una enfermedad celíaca no tratada con dieta libre de gluten y que afecta la amelogénesis del órgano dentario. Se dan específicamente en la estructura debido a una alteración en los periodos de formación dentaria, casquete y campana o de histodiferenciación y morfodiferenciación. Asimismo, puede llegar a afectarse las zonas más superficiales del tejido dentario en fase de aposición por la matriz adamantina y dentina.



Imagen 29: Coloración artística de dientes. Fuente: Globedia (2018)

## Patogénesis

Entre las teorías de origen de anomalías del esmalte (falta de soporte científico) dentario por la enfermedad celíaca, según Nardin (2018), en su revisión bibliográfica, expone [37]:

- Teoría del daño al órgano dentario en su tejido adamantino debido a una respuesta autoinmune de anticuerpos antigliadinas contra los ameloblastos.
- Teoría genética por la relación que presentan los defectos de esmalte con los halotipos leucocitarios humanos (HLA-DR3 y HLA-DR7) presentes en pacientes celíacos diagnosticados.

## Fisiopatología

Las anomalías del esmalte dentario en la enfermedad celíaca se presentan en la dentición temporal, permanente y principalmente en mixta, es decir, caninos y segundos molares primarios y en incisivos y molares permanentes [37], debido a que esta manifestación es característica de los pacientes celíacos diagnosticados en edad temprana (<7 años). Por ello, dependiendo de la cronología del tipo de dentición, se estima la forma en que afecta la enfermedad celíaca:

- Dentición Temporal: Debido a que deba darse desde etapa de vida intrauterina, sin un estimulante directo por ingesta de gluten, se estima su probabilidad por presentar disposiciones genéticas con los halotipos HLA-DQ2 y HLA-DQ8.
- Dentición Permanente: Se estima que este tipo de dentición sea el menos afectado porque la etapa de formación dentaria sucedió previo a manifestarse o diagnosticarse la enfermedad celíaca. Además, es claro que en edades adultas muchas de esas piezas permanentes con anomalías hayan sido restauradas o perdidas. Sin embargo, se pueden presentar casos donde la enfermedad celíaca es atípica o silenciosa y desde edades infantiles o adolescentes una ingesta de gluten repercute en afectar la formación dentaria permanente, principalmente incisivos, primeros molares o caninos.
- Dentición Mixta: Se establece que la alimentación completa y gluten se recomienda iniciar a los 6 meses de vida, por lo que sea probable que la ingesta del gluten a la dieta con consecuencias de síndrome de malabsorción y predisposición genética con los halotipos HLA-DQ2 y HLA-DQ8 repercute en la etapa de formación dentaria final desde caninos temporales a dentición permanente.

Se ha determinado que estas anomalías en pacientes celíacos se diferencian con pacientes sanos al presentar histológicamente prismas de esmalte más pequeños, distribuidos de manera más irregular y disminución de sustancia interprismática.

Las características clínicas de estas anomalías es que se presentan de manera **bilateral y biarcada (cuatro cuadrantes), simétricas, con opacidades blancas o amarillentas y con o sin estrías o surcos horizontales**. La apariencia del esmalte en la inspección clínica es opaca [37].

## Prevalencia de las anomalías de esmalte y la enfermedad celíaca [37]

### Páez (2008)

Estudio sobre dentición completamente temporal. El 83.3% de los niños celíacos con DED frente al 53.3% de los niños sanos. La clasificación de gravedad de defectos más frecuente fue Aine grado 1. Los defectos dentales del esmalte fueron detectados con mayor frecuencia en los molares temporales (45.1%), seguidos de los incisivos temporales.

### Cheng (2010)

La presencia de defectos del esmalte es de 51% en los celíacos y 30% de los controles. Los adolescentes celíacos presentan 87% de defectos del esmalte específicos respecto al 33% de los controles. El grupo con dentición mixta (<13 años) evidencia el 90% de defectos respecto al 44% de los respectivos controles. La celiacía está muy asociada con defectos del esmalte en la infancia.

### Majorana (2010)

Asociación significativa entre la enfermedad celíaca y el antígeno leucocitario humano (HLA). Los síntomas de celíacos son principalmente asociados con HLA B8, DQ2 y DQ8. En sujetos celíacos la edad media al momento del diagnóstico fue significativamente mayor en el grupo con DED que en el grupo sin DED. El DED resultó más frecuente (100%) en formas de celiacía atípicas y silenciosas que en el típico (30.93%).

## Clasificación de Aines

Tabla 1 Clasificación de las anomalías del esmalte dentario cronológico y sistemático en pacientes con enfermedad celíaca propuesta por Aine

Clasificación		Descripción
Grado 0	Sin defectos	
Grado I	Defectos en el color del esmalte	Manchas amarillentas, marrones o color crema con límites definidos o no. Además, una parte o toda la superficie del esmalte se observa sin brillo.
Grado II	Defectos estructurales ligeros	Superficie del esmalte rugosa con estrías horizontales o fosas poco profundas. Se pueden encontrar ligeras opacidades o cambios de color. Además, parte o toda la superficie del esmalte puede estar sin brillo.
Grado III	Defectos estructurales evidentes	Una parte o toda la superficie del esmalte rugosa y llena de estrías profundas horizontales, las cuales varían en anchura o tienen grandes fosas. Pueden también presentar opacidades o cambios importantes de color.
Grado IV	Defectos estructurales severos	La forma del diente ha cambiado: las puntas de las cúspides son afiladas y puntiagudas y/o los bordes incisales están rugosos y adelgazados; el adelgazamiento del esmalte es evidente y fácilmente detectable y los márgenes de la lesión están bien definidos; la lesión puede presentar una coloración muy alterada.

Adaptado de Aine, L. (1986) "Dental enamel defects and dental maturity in children and adolescents with coeliac disease," Proc. Finn. Dent. Soc. 82(4):227-229.

Fuente de imágenes 30-32: Rashid, M., Zarkadas, M. Anca, A., et al. (2011) Oral Manifestations of Celiac Disease: A Clinic Guide for Dentist. J Can Dent Assoc. 93(10): 42-46

Fuente Imagen 33: Villemur Moreau, L., Dicky, O., Mas, E., et al. (2020). Oral manifestations of celiac disease in French children. Archives de Pédiatrie. 28(2):105-110

## Defectos en el desarrollo del Esmalte

Los defectos en el esmalte dental han sido identificados a lo largo de la historia como lesiones moteadas, fluoradas, hipoplásicas o pigmentaciones. Todo esto creó una diversidad de clasificaciones con diferentes criterios de inclusión, pero hasta en 1992 la clasificación de los defectos en el desarrollo del esmalte modificada (DDEm), establecida por la Federación Dental Internacional (FDI), como la más exacta para identificarlos y que unifica criterios para que las investigaciones epidemiológicas a nivel mundial hablen un mismo lenguaje [40].

Categoriza los defectos en:

- Opacidad demarcada
- Opacidad difusa
- Hipoplasia
- Cualquier otro defecto

La clasificación se basa en 7 aspectos:

- Clasifica a base de apariencia macroscópica.
- Asigna color a las opacidades demarcadas y no a las difusas.
- Posee un rango amplio de descripción de lesiones difusas.
- Tiene un reducido número de subcategorías de hipoplasias.
- No utiliza el término "decoloración" y en cambio utilizan "otros defectos".
- Usa registro de códigos adicionales.
- Incluyen registro por la extensión del defecto.

## Métodos de inspección de lesiones en tejido duro

Siguiendo los lineamientos establecidos de los Defectos de Desarrollo del Esmalte (DDE) por la FDI, estudios de prevalencia de defectos de esmalte y los criterios establecidos del Sistema Internacional para la Detección y Gestión de Caries (ICDAS) para la inspección visual de las superficies dentarias, existen diferentes métodos de inspección para recabar hallazgos pertinentes de las lesiones en tejido duro adamantino.

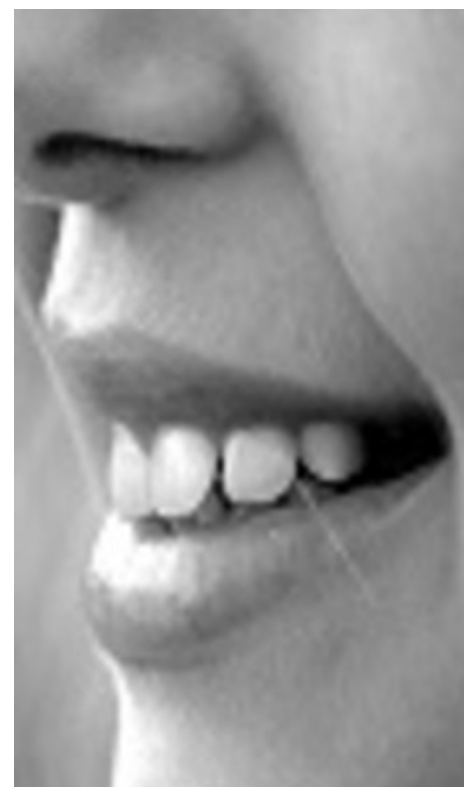De forma más específica a las anomalías de esmalte relacionadas en pacientes con enfermedad celíaca no diagnosticada o ya diagnosticada, se encuentra un protocolo de inspección clínica que llevan estas lesiones dentro del documento "Protocolo de manejo clínico odontológico integral de pacientes con sospecha de enfermedad celíaca".

**Imagen 34:** Fotografía de perfil izquierdo mostrando parcialmente dientes anteriores.  
Fuente: Brieflands (2018)

**Tabla 2 – Índice DDE Modificado para uso en Estudios Epidemiológicos de la Comisión de Salud Oral, Investigación y Epidemiología**

Categorías de DDE	Códigos
<b>Normal</b>	0
<b>Opacidad demarcada</b>	
Blanco/crema	1
Amarillo/marrón	2
Opacidad difusa	
Lineal	3
Parche	4
Confluente	5
Confluente/parche + pigmentación + pérdida de esmalte	6
<b>Hipoplasia</b>	
Fosas	7
Con ausencia total del esmalte	8
<b>Cualquier otro defecto</b>	9
<b>Combinaciones</b>	
Demarcada y difusa	A
Demarcada e hipoplasia	B
Difusa e hipoplasia	C
Todos los tres defectos	D
<b>Extensión</b>	
Normal	0
Menos de 1/3	1
De 1/3 a 2/3	2
Más de 2/3	3

Adaptado de Naranjo Sierra, M.C. (2013) "Terminología, clasificación y medición de los defectos en el desarrollo del esmalte. Revisión de literatura." Univ Odontol. 32(68): 33-44.



## Método de Exploración Clínica a través de Inspección Visual-Táctil con sonda

Método más utilizado a lo largo de la historia de la Odontología debido a la simplicidad que requiere para ejecutarse por parte del odontólogo. En ella, se utiliza la observación directa con ayuda de una fuente lumínica óptima, un control efectivo de humedad y factores extrínsecos sobre la superficie dentaria adamantina a evaluar y el uso de instrumental adecuado para obtener las mediciones más exactas posibles de las lesiones a identificar [41] [42].

### Equipo [43] [44]

- Sillón dental equipado con lámpara de luz y jeringa triple con salida de aire y agua

### Insumos [43] [44]

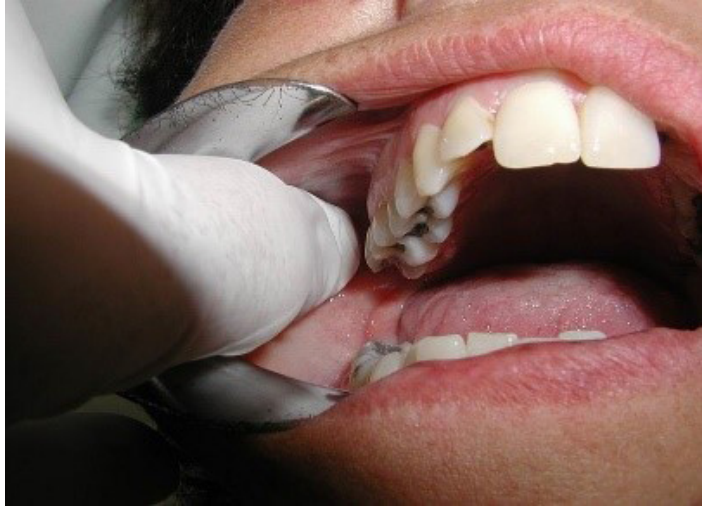- Algodón o gasas estériles
- Copa y cepillo para profilaxis
- Pasta para profilaxis sin gluten

### Instrumental [43] [44]

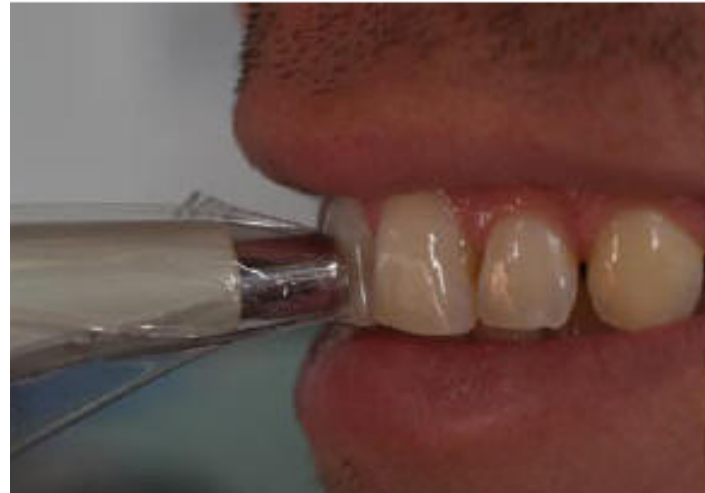- Espejo intraoral No. 4 o 5 (preferente)
- Pinza metálica Meriam
- Explorador mono o biactivo (no esencial)
- Sonda Periodontal Recta de la OMS (de punta roma de 0.5mm. en su extremo y luego rangos de 3mm.)

### Procedimiento [44] [45] [46] [47] [48] [49]

1. Paciente en posición supina en el sillón dental, se procede a indicar a retirarse cualquier aparatología dentro de boca para tener visualización de las piezas fijas presentes en boca.
2. Indicar al paciente a cepillarse los dientes y realizar una profilaxis para remover manchas superficiales o placa dentobacteriana. Terminando con un lavado de la zona con agua de la jeringa triple.
3. Ajuste de la lámpara de luz oblicua dirigida perpendicular a la superficie dentaria a examinar.
4. Retraer mucosa y se realiza una inspección inicial con las superficies dentales humedecidas. Se realiza siguiendo la orientación de las manecillas del reloj, iniciando con el cuadrante superior derecho y finalizando en el cuadrante inferior izquierdo.
5. Colocación de rollos de algodón mediante las pinzas dentales para aislar dientes de mucosa y controlar la humedad. Se aplica aire por la jeringa triple a las superficies dentarias a una distancia aproximada de 2cm. por 3seg. en conjunto con espejo y sonda periodontal recta de la OMS. Se sigue el orden establecido como la primera inspección de superficies húmedas
6. Registro de los hallazgos de cada una de las piezas dentarias examinadas en la ficha clínica del paciente.



**Imagen 35:** Inspección clínica intraoral.  
Fuente: Wikipedia Commons (2016)



**Imagen 36:** Uso de espectrofotómetro en toma de color.  
Fuente: Scielo (2006)

#### Método alternativo por uso de espectrofotómetro:

Método más objetivo que la exploración clínica que divide el espectro de la luz visible en franjas diferenciadas midiendo el número de fotones que interfieren en cada una de ellas. Realiza una toma perpendicular a la superficie dental a evaluar y con ella codifica los cambios de coloración divididos en tercios. Se ha incrementado su uso en la práctica clínica, pero su alto coste hace que un pequeño porcentaje lo utilice y por ello se le utiliza en su mayoría en ámbitos de investigación clínica. [50] [51]

# MANIFESTACIONES BUCALES PATOGNOMÓNICAS EN TEJIDO BLANDO

## Lesiones mucocutáneas en tejido blando de tipo vesicular y macular

El origen de las lesiones mucocutáneas con la enfermedad celíaca no es directo y se da de forma indirecta únicamente si se manifiesta la dermatitis herpetiforme (manifestación dermatológica). Hasta la fecha, esta manifestación no ha sido confirmada en su totalidad por estar reportada en su mayoría en casos aislados [52] [53].

## Patogénesis

La mucosa oral normal está constituida por IgA, algo similar ocurre con las lesiones mucocutáneas ya que se han identificado depósitos de la misma inmunoglobulina, otros factores quimiotácticos y células proinflamatorias [54] [55] [56]. A la fecha, no se tiene confirmación de un agente causal exclusivo, sino uno compartido, el gluten, con padecimientos relacionados a la enfermedad celíaca desde el área gastrointestinal. Factores genéticos y ubicación de la reacción inmunológica (piel y mucosas) hacen la diferencia en la fisiopatología de las lesiones. La acción en conjunto de los factores es responsable del depósito y distribución final de antígenos leucocitarios humanos y de proteínas específicas en la superficie de células B para generar las lesiones mucocutáneas [53].

#### Entre los factores genéticos identificados, pero no confirmados están:

- Según Fraser et al. (1973), identificaron una alta incidencia anticuerpos microsomaes tiroideos en pacientes con dermatitis herpetiforme [57].
- Según Fry y Seah (1974), encontraron un incremento significativo de anticuerpos antinucleares en pacientes con dermatitis herpetiforme [58].
- Según Bonciani et al. (2012), determinaron que los factores genéticos son similares (haplotipos HLA DQ2 y DQ8) con la enfermedad celíaca. Además, identificaron una posible relación por confirmar en la región telomérica del cromosoma 10 y 8 [59].





Imagen 37: Presentación artística de bermellones  
Fuente: Deviant Art (2014)

## Prevalencia de las lesiones mucocutáneas y la enfermedad celíaca

La prevalencia de las lesiones mucocutáneas en la enfermedad celíaca es baja porque están condicionadas a presentarse solo si la dermatitis herpetiforme se manifiesta. Su prevalencia ha sido reportada por varios autores teniendo un rango del 1-70%. Entre los más destacados están [60]:

- Schuermann et al. (1966) encontraron una prevalencia del 8% entre 1000 pacientes. Además, recomendaron hacer seguimiento de las lesiones y no conformarse con una observación porque sospechan de un mayor número.
- Graham (1971) encontró una prevalencia del 10%.
- Fraser et al. (1973) reportaron el hallazgo de lesiones orales en más del 70% de los pacientes examinados.

## Fisiopatología

La fisiopatología de las lesiones mucocutáneas desde su origen en la dermatitis herpetiforme que se da por una cadena de reacciones por la ingesta de gluten y su ineficiente descomposición en el intestino y finaliza con depósitos de IgA en piel y mucosas [61] [62]. El enlace de las cadenas de reacciones debidas al gluten y los depósitos sigue sin ser confirmado del todo, pero a la fecha se ha estimado el proceso fisiopatológico [53]:

1. El gluten es ingerido y al llegar al intestino este se descompone no completamente y es absorbido en la mucosa intestinal. Al atravesar el epitelio intestinal, la gliadina es procesada por la transglutaminasa tisular-2 y es convertida a gliadina deaminada, luego esta es identificada por las células presentadoras de antígeno de la lámina propia como un antígeno por estar alteradas con el antígeno leucocitario humano (HLA-DQ2 o HLA-DQ8).
2. La célula presentadora de antígeno presenta el antígeno (gliadina deaminada) al linfocito T CD4+ antigliadina mediante el tercer receptor de célula T (TCR). En este momento se produce una respuesta inmunológica hacia la superficie intestinal epitelial, propia de la enfermedad celíaca.
3. Luego se desencadena la respuesta inmunológica extraintestinal por medio del linfocito T activando al linfocito B para que sintetice los anticuerpos (antigliadina, antitransglutaminasa tisular, antiendomiso y antitransglutaminasa epidérmica).
4. Los anticuerpos IgA antitransglutaminasa epidérmica circulan por el tracto sanguíneo y llegan a las papilas dérmicas (en piel) y/o al límite epitelio-submucosa entre mucosa sana y mucosa de lesión a iniciar (en mucosa) por medio de su unión a la transglutaminasa epidérmica. Esta unión produce quimiotaxis y la activación de neutrófilos liberando proteasas que generarán las ampollas subepidérmicas agrupadas por la disrupción de la lámina lúcida. En caso de la mucosa, la distribución de los depósitos puede ser microgranular cercana a submucosa y de forma fibrilar y lineal cerca de la membrana basal [54].

## Presentación clínica

Las lesiones mucocutáneas se presentan inicialmente como vesículas, pero usualmente por estar ubicadas en mucosa oral en una constante área de trauma, estas se logran observar en clínica como pseudo vesícula, púrpura, mácula eritematosa (presentación más común), erosión y/o úlcera [54]. Por tanto, pueden presentarse asintomáticas, dolorosas o con sensación de quemazón [52] [53].

Su ubicación y distribución en la mucosa oral no ha sido confirmada del todo y se ha estimado por su frecuencia de esta forma [54]:

**Frecuente:** Mucosas bucal (carrillos), lingual y palatina.

**No frecuente:** Mucosas labial, orofaríngea y adherida de encía.

## Presentación de las lesiones en pruebas diagnósticas

Luego de identificar y sospechar su diagnóstico, las lesiones mucocutáneas pueden ser evaluadas para confirmar hallazgos de su composición mediante dos métodos, pruebas histológicas e inmunofluorescencia directa.

- Pruebas histológicas: Hallazgos a encontrar [53]:
- Infiltrado eosinofílico en el tejido conectivo.
- Microabscesos papilares de Piérard (depósitos de neutrófilos con o sin eosinófilos y fibrina) en las papilas dérmicas.
- Vesículas subepiteliales contenidas de neutrófilos, eosinófilos y fibrina.
- Inmunofluorescencia directa: Ubicación de depósitos de IgA con o sin IgM y componente C-3. Pueden encontrarse distribuidos de forma microgranular cercana a submucosa y de forma fibrilar y lineal cerca de la membrana basal [54] [55] [56].

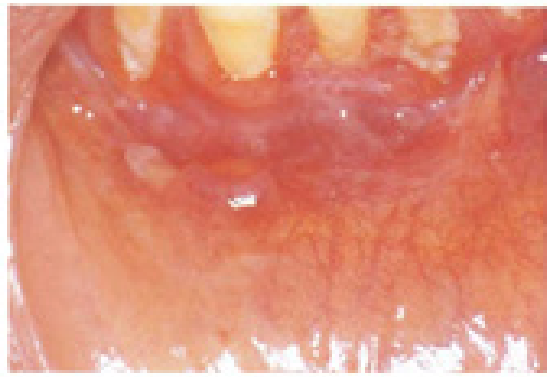
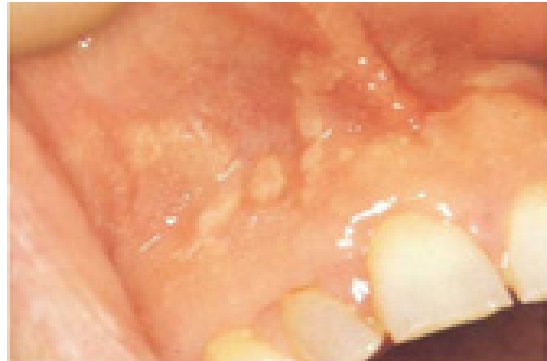
Imagen 38-39: Lesiones mucocutáneas en mucosa alveolar, mucosa labial inferior y encía bucal adherida anteroinferior.

Fuente: Laskaris, G., et al. (1994) Color Atlas of Oral Diseases. Nueva York, Estados Unidos: Thieme Medical Publishers. pp. 213

## Inspección de lesiones en tejido blando

Hasta la fecha no se tienen lineamientos estandarizados de cómo realizar una inspección de las lesiones de tejido blando, sino se encuentra una diversidad de lineamientos a seguir de diferentes fuentes bibliográficas en todo el mundo. Por ello, en este documento se toman en cuenta y conglomeraron lineamientos de cirugía maxilofacial, asociaciones dermatológicas y escuelas de pregrado de Odontología para guiar a un diagnóstico claro [63] [64] [65] [66].

De forma más específica las lesiones mucocutáneas relacionadas en pacientes con enfermedad celíaca no diagnosticada o ya diagnosticada, se encuentran un protocolo de inspección clínica que llevan estas lesiones dentro del documento "Protocolo de manejo clínico odontológico integral de pacientes con sospecha de enfermedad celíaca".

### Exploración Clínica a través de Inspección Visual-Táctil de la Cavidad Oral y Orofaringe

Método más utilizado a lo largo de la historia de la Odontología debido a la simplicidad que requiere para ejecutarse por parte del odontólogo. En ella, se utiliza la observación directa y palpación intrabucal con ayuda de una fuente lumínica óptima, posición correcta del odontólogo y paciente en el sillón dental y el uso de instrumental adecuado para obtener las mediciones más exactas posibles de las lesiones a identificar [63].

#### Equipo

- Sillón dental equipado con lámpara de luz y jeringa triple con salida de aire y agua

#### Insumos

- Gasas estériles y/o algodón
- Bajalenguas

#### Instrumental

- Espejo intraoral No. 4 o 5 (preferente)
- Pinza metálica Meriam

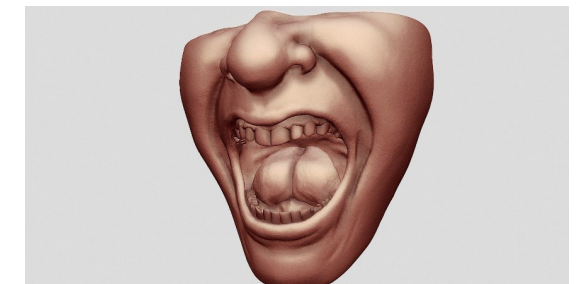


Imagen 40: Regiones nasal, geniana, mentoniana y labial del área facial. Fuente: Sketchfab (2020)

### Procedimiento [63] [64] [65] [66]

\* Paciente en posición supina en el sillón dental, se procede a indicar a retirarse cualquier aparatología dentro de boca y se ajusta la lámpara de luz dirigida a la cavidad oral para tener una mejor visualización de la mucosa oral.

En este momento se procede a realizar una inspección y palpación de la cavidad oral y orofaringe siguiendo una secuencia en el mismo sentido de las manecillas del reloj (desde derecho superior a izquierdo inferior) para no dejar de examinar un área:

### 1. Bermellones y comisuras:

1.a Se distienden suavemente con dos bajalenguas los bermellones y comisuras para inspeccionar forma, textura, volumen, simetría y coloración.

1.b Se realiza palpación para identificar alguna zona elevada, deprimida o cambios de textura de los bermellones colocando los dedos índice y pulgar en mucosa labial y bermellón, respectivamente.

1.c Se revierten los labios con los dedos índice y pulgar del odontólogo para observar la mucosa labial.

**2. Surcos vestibulares y mucosa bucal:** En esta área se realiza en una secuencia combinada iniciando con mucosa de carrillo derecho, mucosa vestibular central superior, mucosa de carrillo izquierdo y finalizando con mucosa vestibular central inferior.

2.a Se inspecciona la mucosa de carrillos con dos espejos o bajalenguas uno apoyado en región canina de mucosa labial para separar mucosa de reborde alveolar y otro para distender de posterior a anterior. Llega a evaluarse textura, humedad y coloración. Además, llegan a observarse estructuras como la mucosa alveolar, encía bucal superior e inferior y frenillos.

2.b Palpación bidigital colocando los dedos índice y pulgar en carrillos y mejillas, respectivamente.

2.c Se inspecciona el reborde alveolar al colocar dos bajalenguas en región canina de mucosa labial y solicitar al paciente que cierre la boca suavemente para tener una facilidad en revertir el labio. Llega a evaluarse textura, humedad y coloración por ser una zona frecuente a edema e inflamación. Además, llegan a observarse estructuras como la mucosa alveolar, encía bucal superior e inferior y frenillos.

2.d Palpación digital por medio de una presión firme con dedo índice recorriendo la línea de la encía bucal.

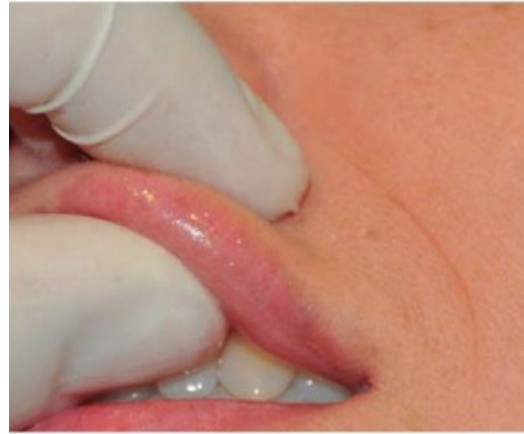

Imagen 41: Inspección de bermellones

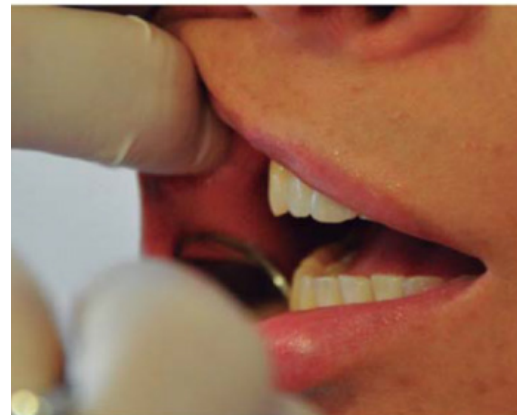

Figura 42: Inspección de mucosa de carrillos

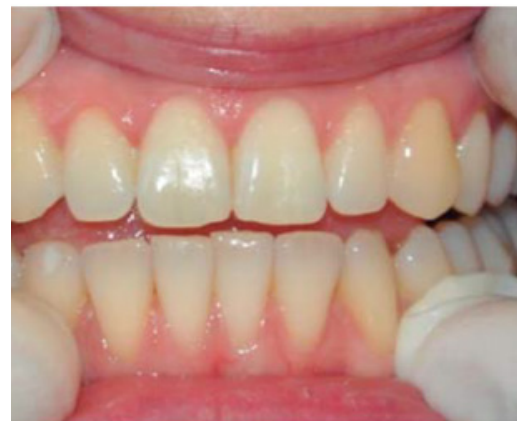

Figura 43: Inspección de encías

**3. Paladar duro y blando:** Se le solicita al paciente hiperextender el cuello haciendo que su cabeza vea hacia atrás y que abra su boca.

3.a Se realiza una observación directa de la mucosa y puede ayudarse de un espejo dental. Además, se evalúa la encía palatal.

3.b Se realiza una palpación digital cautelosa con el dedo índice por ser un área sensible para producir reflejo nauseoso, excepto en la encía palatal al realizarse con presión firme a lo largo de su recorrido.

### 4. Istmo de las fauces y orofaringe:

4.a Se inspecciona el área con observación directa y con ayuda ocasional de dos bajalenguas, se hace presión sobre la parte posterior del dorso de la lengua mientras el paciente mantiene abierta su boca. Llegan a observarse aspectos estructurales en tamaño y color por ser un área bastante susceptible de estructuras como los pilares anteriores y posteriores del istmo de las fauces, úvula, amígdalas palatinas y paredes laterales y posterior de la orofaringe.

4.b No se realiza algún tipo de palpación por ser una zona altamente sensible y de difícil acceso.

### 5. Lengua y piso de boca:

5.a Se toma con una gasa el vértice de la lengua para guiar movimientos y con la otra mano se distiende con un bajalenguas para inspeccionar dorso y bordes de la lengua.

5.b Se hace la palpación bidigital de lengua con los dedos índice y pulgar.

5.c Se le indica al paciente que eleve la lengua hacia el paladar mientras mantiene la boca abierta para hacer la observación directa de vientre de la lengua, piso de boca y encía lingual.

5.d Se palpa de forma tridigital con los dedos índice, medio y anular de una mano sobre la piel de la región infrahioidea y a la vez digital con el dedo índice de la otra mano para presionar piso de boca.

Palpación digital por medio de una presión firme con dedo índice recorriendo la línea de la encía lingual.

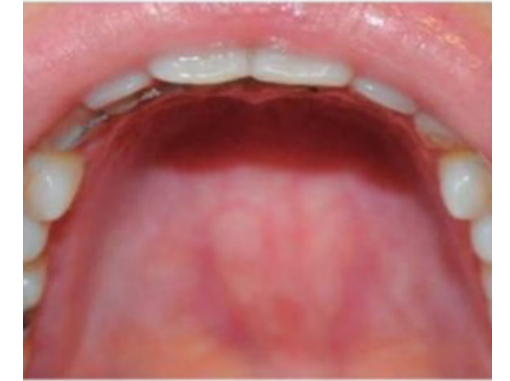

Figura 44: Inspección de mucosa palatina

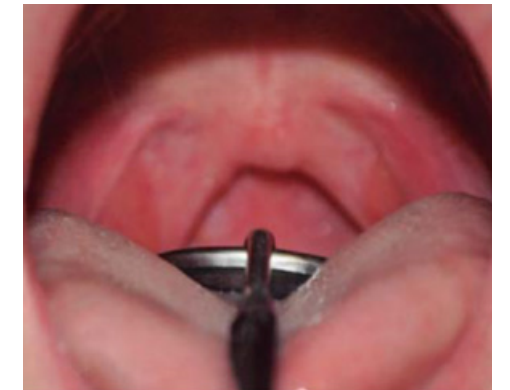

Figura 45: Inspección de orofaringe

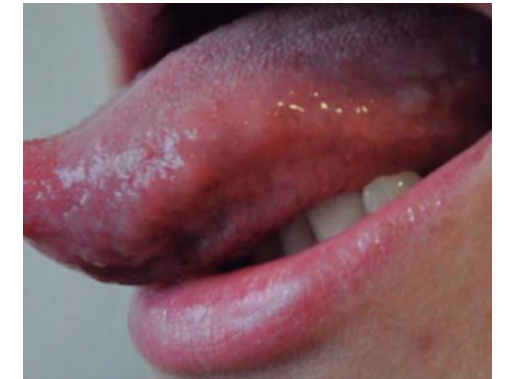

Figura 46: Inspección de mucosa lingual

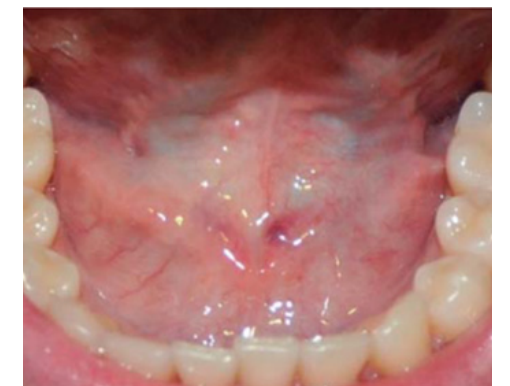

Figura 47: Inspección de piso de boca



**Imagen 48:** ¿Qué decisión tomar?  
Fuente: Blog Hablemos de Liderazgo (2015)

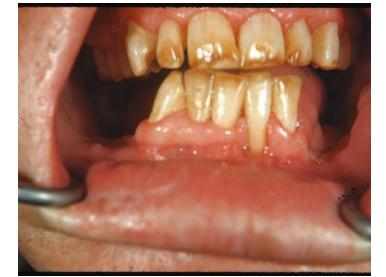# DIAGNÓSTICOS DIFERENCIALES DE MANIFESTACIONES BUCALES PATOGNOMÓNICAS

## Diagnósticos Diferenciales de las Anomalías de Esmalte

Las anomalías del esmalte son diversas e incluidas las presentadas en la enfermedad celíaca son fáciles de detectar en clínica, pero el estar preparado para diferenciales entre ellas es clave. Por ello, los diagnósticos diferenciales más importantes presentan diferentes causas, características clínicas, distribuciones y grados de severidad que ayudan a un correcto diagnóstico [67] [68] [69] [70]:

## Fluorosis

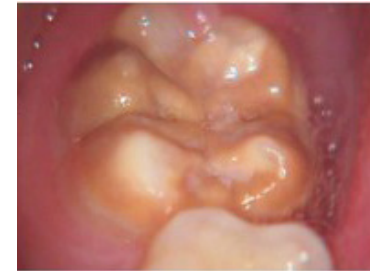Hipocalcificación del esmalte debido a una excesiva ingesta de flúor de forma sistémica. Se presenta de un color blanquecino opaco y la superficie adamantina puede irse descascarando a medida de los años.



**Imagen 49:** Fluorosis  
Fuente: Blog Fluorosis Dental (2013)

## Hipomineralización Molar-Incisiva

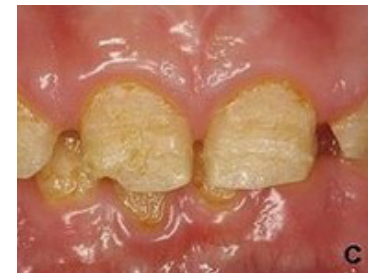Hipomineralizaciones de tipo sistémico que pueden afectar a uno o más incisivos y primeros molares permanentes. La composición del esmalte se observa debilitado y poroso debido a los bajos nivel de mineralización que llevó su proceso de formación post secretora.



**Imagen 50:** Hipomineralización Molar-Incisiva.  
Fuente: Scielo (2009)

## Amelogénesis Imperfecta

Hipoplasia del esmalte que afecta a todos los dientes, en general, como resultado de un defecto genético del esmalte en sus proteínas y enzimas. Se observan defectos cuantitativos del esmalte que varían presentando surcos y/o fosas y su coloración de blanco cremoso a amarillo pardo.



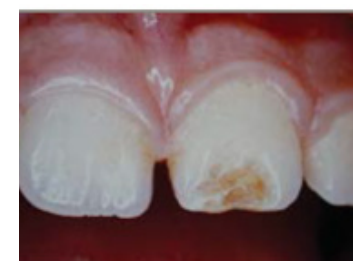**Imagen 51:** Amelogénesis Imperfecta  
Fuente: Wikipedia (2022)

## Traumatismo o Infección local

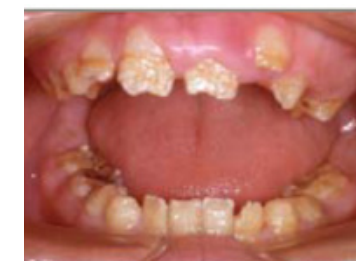Hipocalcificación o hipoplasia de forma localizada en un diente, el cual sobrellevó un proceso infeccioso o un traumatismo dejando un área amarilla o blanca en el esmalte. Se da principalmente en piezas dentarias primarias.

## Causas varias con historial desconocido


Hipoplasia de esmalte presentadas de forma generalizada en toda la dentadura. Pueden presentar una recuperación (evidente en tercios cervicales de incisivos superiores) al cabo del tiempo cuando se permite un proceso normal de formación dentaria permanente ya que las causas principalmente se dan en lactantes o infantes. Entre las posibles causas más comunes están: rubeola congénita, varicela, paperas, deficiencia de vitamina D, prematuridad o uso de tetraciclinas.



**Imagen 52:** Trauma o infección local  
Fuente: Rashid, M., Zarkadas, M. Anca, A., et al. (2011) Oral Manifestations of Celiac Disease: A Clinic Guide for Dentist. Canadá. J Can Dent Assoc. 77:b39



**Imagen 53:** Hipoplasia de esmalte  
Fuente: Rashid, M., Zarkadas, M. Anca, A., et al. (2011) Oral Manifestations of Celiac Disease: A Clinic Guide for Dentist. Canadá. J Can Dent Assoc. 77:b39

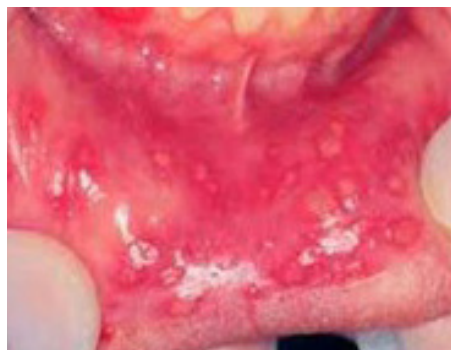

**Imagen 54:** ¿Indecisión?  
Fuente: LOTUS Clínica de Saúde Multidisciplinar (2013)

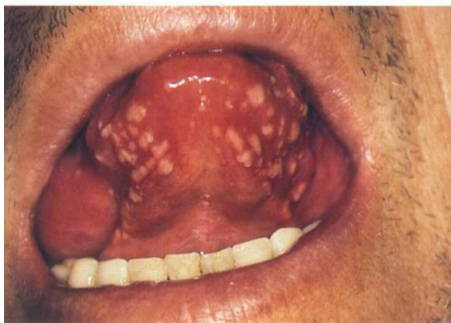## Diagnósticos Diferenciales de las Lesiones Mucocutáneas de tejido blando de tipo vesicular y macular

Las manifestaciones extraorales de la enfermedad celíaca relacionadas a la cavidad oral son todos esos síntomas que llegan a afectar de forma indirecta el funcionamiento del sistema estomatognático y que a su vez son parámetros de ayuda para el diagnóstico definitivo de la enfermedad en conjunto con las manifestaciones patognomónicas y no patognomónicas orales.

Entre las manifestaciones relacionadas se encuentran las relacionadas en el área intestinal y las extraintestinales [16]:



**Imagen 55:** Aftas orales recurrentes  
Fuente: Revista Médica MULTIMED (2015)



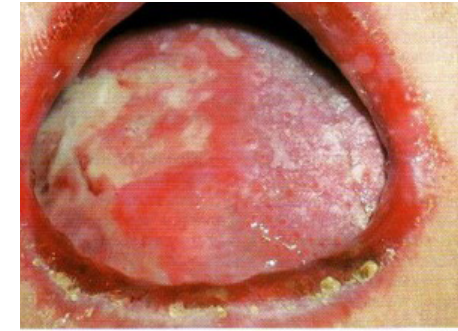
**Imagen 56:** Úlceras herpetiformes.  
Fuente: Laskaris, G. (1994) Color Atlas of Oral Diseases. Nueva York, Estados Unidos: Thieme Medical Publishers. pp. 179

## Aftas Orales Recurrentes

Son lesiones ulcerativas con pérdida de la continuidad del epitelio, de diminuto tamaño (menor o igual a 5mm de diámetro), forma de cráter con halo eritematoso, ubicadas en la mucosa no queratinizada, únicas o múltiples, son dolorosas y benignas. Posee diferentes variantes debido a características clínicas específicas. Su causa es desconocida, pero su causa se le ha relacionado a deficiencias vitamínicas (hierro, B12 o ácido fólico), infecciones virales o bacterianas, trauma, trastornos endocrinos, estrés o alergia.

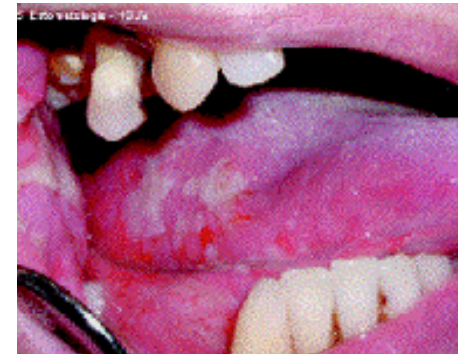## Úlceras Herpetiformes

Consideradas como una variante de las aftas orales recurrentes ya que se presentan de forma múltiple (10-100), de un pequeño tamaño (1-2mm de diámetro), con un halo eritematoso y que entre ellas confluyen haciendo una lesión agrandada e irregular. Persisten de 1 a 2 semanas y recurren de 1 a 3 años.

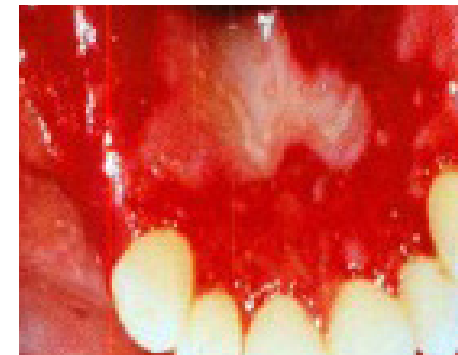


*Figura 4: Afectación de la lengua y los labios con lesiones erosivas y costrosas.*

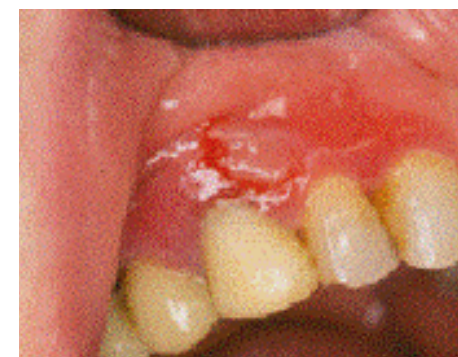**Imagen 57:** Eritema multiforme.  
Fuente: Scielo (2004)



**Imagen 58:** Péñfigo vulgar.  
Fuente: Scielo (2004)



**Imagen 59:** Penfigoide Cicatrizal.  
Fuente: Scielo (2003)



**Imagen 60:** Enfermedad Lineal de IgA.  
Fuente: Scielo (2004)

## Eritema Multiforme

Enfermedad cutánea inflamatoria multicausal que se caracteriza por lesiones eritematosas y bullosas en piel y en ocasiones en mucosa oral. Las lesiones se presentan como pequeñas vesículas que se abren y dejan una superficie erosionada cubierta de una pseudomembrana necrótica. Se les pueden ubicar en cualquier parte de la mucosa oral, pero predomina en el área anterior y mucosa labial.

## Pénfigo Vulgar

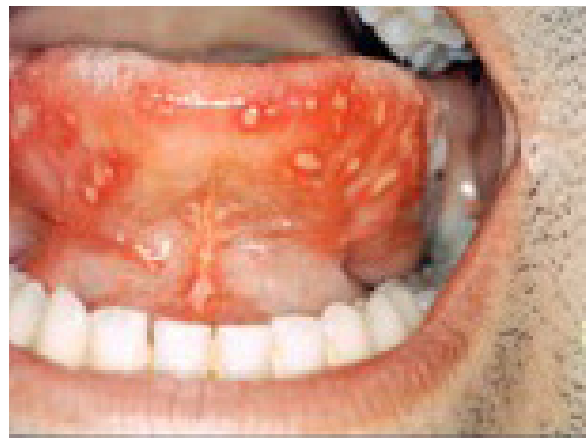Enfermedad autoinmune que afecta piel y mucosas, en esta última representa un 68% de prevalencia a mucosa oral. Comienzan como lesiones bulbosas que se erosionan al abrirse y se extienden en la periferia de la mucosa involucrada ya que se logran ver pequeñas discontinuaciones lineares del epitelio oral. Son dolorosas que hasta el paciente puede presentar disfagia porque su localización es general con mayor frecuencia en mucosa bucal, paladar blando y labio inferior.

## Penfigoide Cicatrizal

Enfermedad autoinmune que afecta las mucosas manifestando lesiones ampollosas. Se presentan usualmente en la encía y ocasionalmente en mucosa bucal general. Estas ampollas se abren dejando lesiones erosivas sobre una mucosa eritematosa. Usualmente se presentan en conjunto con una gingivitis descamativa.

## Enfermedad Lineal de IgA

Enfermedad autoinmune que se da rara vez con manifestaciones vesículo-ampollosas en piel y mucosas. Se caracteriza como un rash y de forma inmediata erupcionan vesículas o ampollas que a su vez se abren dejando una zona ulcerada.



## Gingivostomatitis Herpética


Manifestación principal de los virus herpes simplex tipo I (VHS-I) produciendo lesiones ulcerativas. Se da principalmente en niños y adultos jóvenes y se representan al principio como vesículas en una mucosa con edema y enrojecida, luego de 24hrs. se abren dejando zonas pequeñas, delimitadas con un halo eritematoso y con una cubierta pseudomembranosa amarillenta-grisácea. Se les ubican múltiples y rara vez aisladas en mucosa bucal, encía, lengua, paladar y labios.

**Imagen 61:** Gingivostomatitis herpética .  
Fuente: Scielo (2011)

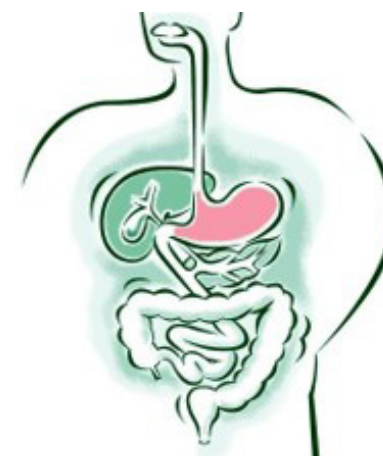# MANIFESTACIONES EXTRAORALES RELACIONADAS

Las manifestaciones extraorales de la enfermedad celíaca relacionadas a la cavidad oral son todos esos síntomas que llegan a afectar de forma indirecta el funcionamiento del sistema estomatognático y que a su vez son parámetros de ayuda para el diagnóstico definitivo de la enfermedad en conjunto con las manifestaciones patognomónicas y no patognomónicas bucales.

Entre las manifestaciones relacionadas se encuentran las relacionadas en el área intestinal y las extraintestinales [16]:



**Imagen 62:** Baja energía  
Fuentes: People Matters (2020)



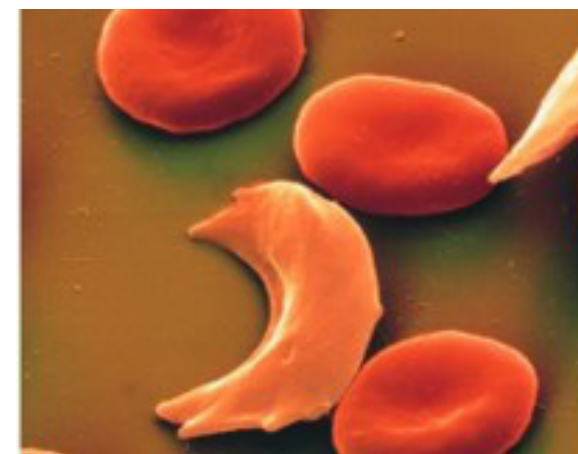**Imagen 63:** Dispepsia.  
Fuente: Semioblog Humanitas (2009)

## Dispepsia

Llamada también como dolor de estómago no ulceroso. Este síntoma se puede presentar como:

- dolor o ardor en el estómago, distensión abdominal, eructos o náuseas luego de comer.
- sensación de saciedad

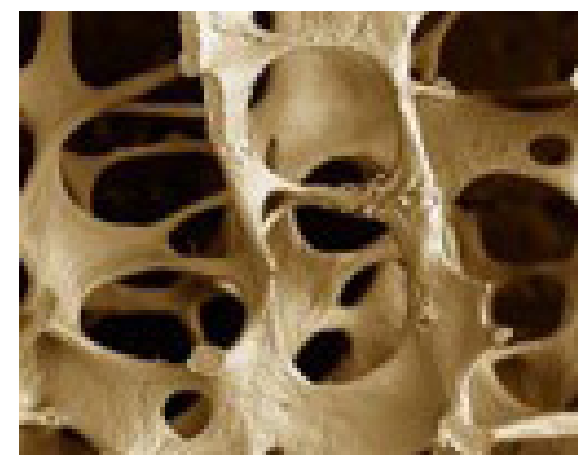
Se relaciona a la cavidad oral debido al estrés que puede estar sometido el paciente durante la consulta y mayor sensibilidad a reflejos nauseosos [72].



**Imagen 64:** Anemia  
Fuente: Bioblog (2007)

## Anemia

Definida como la disminución de glóbulos rojos circulantes en la sangre. Produciendo hipoxia o anoxia tisular debido a que no hay suficiente oxígeno circulando. La anemia tiene diferentes variantes y causas, pero en la enfermedad celíaca se le relaciona por el síndrome de malabsorción debido a una deficiencia alimentaria. Se presenta como fatiga y cansancio general, y en cavidad oral debe de observarse mucosas pálidas y atróficas susceptibles a problemas de hemorrágicos y de cicatrización durante la atención en clínica dental [73].



**Imagen 65:** Osteoporosis Fuente:  
Campus Novella (2022)

## Osteoporosis

Definida como el adelgazamiento del hueso cortical y trabecular que repercute en la disminución de masa ósea. Se presenta dolor óseo y fragilidad a fracturas de forma general. Se le relaciona a la enfermedad celíaca en el síndrome de malabsorción por insuficientes cantidades de calcio, vitamina D y proteínas. En clínica dental debe de evaluarse la apertura bucal por la ATM y tener cuidados especiales en hemorragias y osteonecrosis por uso de bifosfonatos [74].

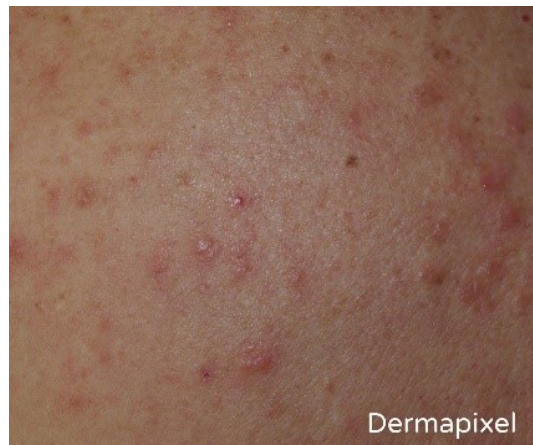

Imagen 66: Dermatitis herpetiforme  
Fuente: Derma Pixel (2015)

## Dermatitis herpetiforme

Enfermedad dermatológica, que se encuentra incluida como parte de manifestaciones de la enfermedad celíaca, es de tipo autoinmune crónica, polimorfa con lesiones papulares vesiculares altamente pruriginosas en diversas áreas cutáneas. Relacionada a la cavidad oral se encuentra en su aparición en zonas de cabeza y cuello, de ellas cabeza y cuellos es común, pero rostro es muy rara su aparición [53].

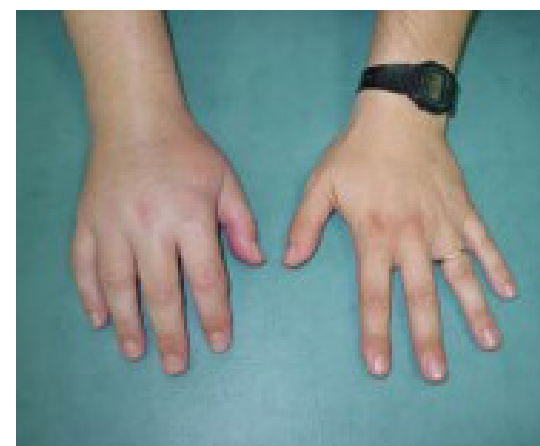

Imagen 68: Edema periférico  
Fuente: SEFID (2012)

## Edema periférico

Definida como una hinchazón por el depósito excesivo de líquidos en cualquier parte del cuerpo, pero con frecuencia en extremidades. Se le relaciona a la enfermedad celíaca por el síndrome de malabsorción con repercusiones en niveles electrolíticos. En relación con cabeza y cuello se puede presentar edema muy rara vez [77].



Imagen 67: Diarrea  
Fuente: Asociación Española de Pediatría (2018)

## Diarrea

Es una manifestación definida como la producción diaria de heces fecales superior a 250 gramos con un 70 a 95% de agua. Se le relaciona a la enfermedad celíaca por la atrofia de vellosidades intestinales que produce la reacción inmunológica al gluten. En clínica dental debe de tenerse precaución en controlar situaciones de alto estrés por acompañar la diarrea con dolor, urgencia, incontinencia y molestias perianales [75] [76].



Imagen 69: Talla baja  
Fuente: Flickr (2012)

## Talla Baja

Según la OMS, se establece como la estatura inferior a más de dos desviaciones típicas a la mediana de los patrones de crecimiento infantil. Su relación a la enfermedad celíaca se da debido al síndrome de malabsorción de nutrientes. En clínica dental hay relación con el crecimiento ineficiente de maxilares y correlación de erupción dentaria tardía [78].

# DEFINICIONES

## Histodiferenciación en el desarrollo dentario

Definida como la fase donde se forman los tejidos dentarios propiamente. Específicamente en etapa de campana inicial donde se da paso a detener el estadio de proliferación, es decir, la no multiplicación de las células. La presencia de un trastorno o anomalía produce cambios estructurales tanto del esmalte o dentina dependiendo si están afectados los ameloblastos y odontoblastos [79] [80].

## Morfodiferenciación en el desarrollo dentario

Definida como la fase donde se forman los patrones de corona y raíz dentaria. Específicamente en etapa de campana avanzada donde se da paso a producir una matriz extracelular no vital sobre los ameloblastos y odontoblastos. La presencia de un trastorno o anomalía produce cambios en forma y tamaño tanto del esmalte o dentina dependiendo de la célula afectada [79] [80].

## Erosión

Definida como la lesión por la pérdida de capas superficiales del epitelio sin llegar a la membrana basal. Clínicamente, se observan como heridas abiertas, no profundas y sin sangrado visible [66] [81].

## Vesícula

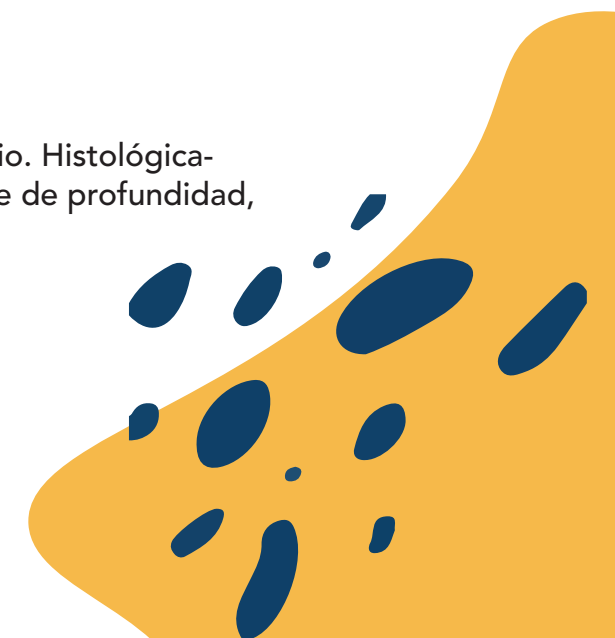Definida como una lesión elevada que tiene un contenido líquido con un tamaño menor de 5 mm circunscrito en piel y mucosas. Histológicamente se les puede ubicar intra o subepitelial [66] [81].

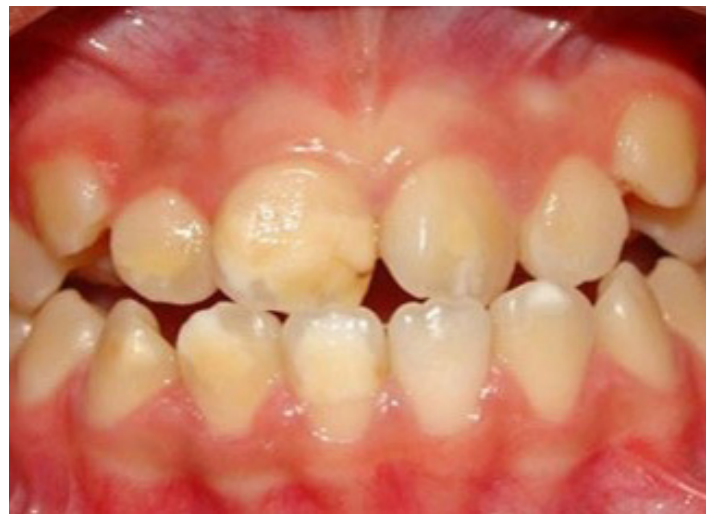## Ampolla

Definida como una lesión elevada conteniendo líquido en su interior con un tamaño mayor a 1cm de diámetro [66] [81].

## Úlcera

Definida como una lesión con pérdida de continuidad del epitelio. Histológicamente queda expuesto el tejido conectivo debido a una variable de profundidad, pero suficiente a exponer dicho tejido subyacente [66] [81].

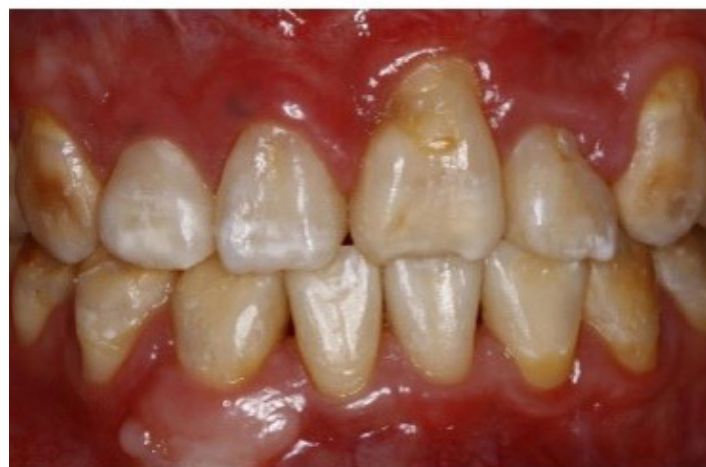



## Hipomineralización

Definida como las lesiones presentadas en el tejido dentario debido a una alteración durante la fase de histodiferenciación. Clínicamente se observan áreas opacas de diferentes colores, desde blanco a pardas [40].

**Imagen 70:** Hipomineralización  
Fuente: Scielo (2018)



## Hipoplasia

Definida como las lesiones presentadas en el tejido dentario debido a una alteración durante la morfo-diferenciación. Clínicamente se presentan con ausencia parcial o total de esmalte con bordes redondeados. [40].

**Imagen 71:** Hipoplasia  
Fuente: Hindawi (2014)



# Revisión bibliográfica

## De contenido:

1. Peña, A. S. y Crusius, J.B.A. (2015). Central America in transition: From maize to wheat. Challenges and opportunities. *Nutrients*. 7, 7163-7171. <https://www.ncbi.nlm.nih.gov/pmc/articles/PMC4586525/pdf/nutrients-07-05330.pdf>
2. Guandalini, S. (2007). A brief history of Celiac disease. *Celiac disease Center of The University of Chicago Medicine*. 7(3), 1-2. [https://www.cureceliacdisease.org/wp-content/uploads/SU-07CeliacCtr.News\\_.pdf](https://www.cureceliacdisease.org/wp-content/uploads/SU-07CeliacCtr.News_.pdf)
3. Rodríguez Montealegre, A., Celada, P. Bastida, S. y Sánchez-Muñoz, F.J. (2018). Acerca de la enfermedad celíaca. Breve historia de la celiaquía. *Journal of Negative & No Positive Results*. 3(12), 980-997.
4. Tommasini, A., Not, T. y Ventura, A. (2011). Ages of celiac disease: from changing environment to improved diagnostics. *World Journal of Gastroenterology*. 17(32), 3665-3671. <https://f6publishing.blob.core.windows.net/74233a3c-c91b-4e17-bb69-edfe51525296/WJG-17-3665.pdf>
5. Harvard Medical School (2021, 17 de agosto). Celiac disease. <https://www.health.harvard.edu/diseases-and-conditions/celiac-disease>
6. Ministerio de Sanidad, Servicios Sociales e Igualdad. (2018). Protocolo para el diagnóstico precoz de la enfermedad celíaca. Ministerio de Sanidad, Servicios Sociales e Igualdad. Servicio de Evaluación del Servicio Canario de la Salud (SESCS). [https://celiacos.org/wp-content/uploads/2019/03/FACE\\_Protocolo\\_diagn%C3%B3stico\\_precoz\\_Enfermedad\\_Celiaca.pdf](https://celiacos.org/wp-content/uploads/2019/03/FACE_Protocolo_diagn%C3%B3stico_precoz_Enfermedad_Celiaca.pdf)
7. Bai, J. C. et al. (2016). Enfermedad celíaca. Organización Mundial de Gastroenterología. <https://www.worldgastroenterology.org/UserFiles/file/guidelines/celiac-disease-spanish-2016.pdf>
8. Celiac Disease Foundation (2021). Gluten in medicines, vitamins and supplements. CDF. <https://celiac.org/gluten-free-living/gluten-in-medicine-vitamins-and-supplements/>
9. Celiac Disease Foundation (2021). What is Gluten? CDF. <https://celiac.org/gluten-free-living/what-is-gluten/>



10. Fasano, A., Berti, I., Gerarduzzi, T. y Not, T. (2003). Prevalence of Celiac disease in at-risk and not-at-risk. American Medical Association. 163(3), 286-92. [https://www.researchgate.net/publication/10906928\\_Prevalence\\_of\\_Celiac\\_Disease\\_in\\_At-Risk\\_and\\_Not-At-Risk\\_Groups\\_in\\_the\\_United\\_States](https://www.researchgate.net/publication/10906928_Prevalence_of_Celiac_Disease_in_At-Risk_and_Not-At-Risk_Groups_in_the_United_States)

11. Fasano, A. y Catassi, C. (2021). The Global Village of Celiac Disease and Its Evolution Over Time. Organización Mundial de Gastroenterología. <https://www.worldgastroenterology.org/publications/e-wgn/e-wgn-expert-point-of-view-articles-collection/the-global-village-of-celiac-disease-and-its-evolution-over-time>

12. Portillo Vargas, J. E. (2006). Elaboración de un manual de orientación nutricional para el paciente con enfermedad celíaca en Guatemala. [Tesis de pregrado, Universidad de San Carlos de Guatemala, Facultad de Ciencias Químicas y Farmacia]. [http://biblioteca.usac.edu.gt/tesis/06/06\\_2415.pdf](http://biblioteca.usac.edu.gt/tesis/06/06_2415.pdf)

13. Zúñiga, M. A. y Mora, E. (2014). Auditoria clínica para el diagnóstico de la enfermedad celíaca. Rev. Enfermería Actual en Costa Rica (REVENF). 26, 1-14. <http://revistas.ucr.ac.cr/index.php/enfermeria/article/view/14753>

14. Pérez Villavicencio, A., Beirute Lucke, C. y Peña, A. S. (2013). Enfermedad Celíaca en China y Centroamérica. En Rodrigo, L. y Peña, A.S. (Eds.), Enfermedad celíaca y sensibilidad al gluten no celíaca. (pp. 61-74). OmniaScience.

15. Singh, P., Arora, A., Strand, T. A., Leffler, D. A., Catassi, C., Green, P.H., Kelly, C.P., Ahuja, V. y Makharia, G. K. (2018). Global Prevalence of Celiac Disease: Systematic Review and Meta-analysis. Clinical Gastroenterology and Hepatology. 16(6), 823-836.

16. Moscoso, F y Quera, R. (2015). Enfermedad Celíaca. Revista Médica Clínica Las Condes. 26(5), 613-627. <https://www.elsevier.es/es-revista-revista-medica-clinica-las-condes-202-pdf-S0716864015001261>

17. Herrera, M.J., Hermoso, M.A. y Quera, R. (2009). Enfermedad celíaca y su patogenia. Revista Médica de Chile. 137, 1617-1626. <https://www.redalyc.org/pdf/1771/177116640012.pdf>

18. Marcos-Zambrano, L. J. (21 de julio de 2021). Enfermedad Celíaca y microbioma. Federación de Asociaciones de Celíacos de España (FACE). <https://celiacos.org/enfermedad-celiaca-y-microbioma/#:~:text=La%20enfermedad%20celiaca%20es%20una,ellos%20la%20disbiosis%20del%20microbioma>

19. Beyond Celiac. (2022). IgA deficiency and Celiac disease. Beyond Celiac. <https://www.beyondceliac.org/celiac-disease/related-conditions/iga-deficiency/>

20. Federación de Asociaciones de Celíacos de España (FACE). (2018). Enfermedades asociadas. Celíacos. org. <https://celiacos.org/enfermedad-celiaca/enfermedades-asociadas/>

21. Arizaga, G., Castiella, A., Zubiaurre, L. y Zapata, E. (2019). Hepatitis autoinmune y enfermedad celíaca. Aparición simultánea de las 2 enfermedades. Revista Gastroenterología y Hepatología. 42(6), 391-392. <https://www.elsevier.es/es-revista-gastroenterologia-hepatologia-14-pdf-S0210570518301559>

22. Medline Plus. (13 de mayo 2021). Enfermedad de Addison. Medline Plus. <https://medlineplus.gov/spanish/ency/article/000378.htm>

23. O'Leary, C., Walsh, C.H., Wieneke, P., O'Regan, P., Buckley, B., O'Hallorán, D.J., Ferriss, J.B., Quigley, E.M.M., Annis, P., Shanahan, F. y Cronin, C.C. (2002). Coeliac disease and autoimmune Addison's disease: a clinical pitfall. QJM: An International Journal of Medicine. 95, 79-82.

24. Celicidad. (2018). Celiaquía y síndrome de Down: la E.C. afecta al 12% de las personas con síndrome de Down. Celicidad. <https://celicidad.net/celiaquia-sindrome-down/>

25. Polanco, I. y Ribes, C. (2013). Enfermedad Celíaca. En Protocolos diagnósticos y terapéuticos en pediatría. (pp. 47-54). Asociación Española de Pediatría (AEP).

26. Eunice Kennedy Shriver National Institute of Child Health and Human Development (NIH) (17 de agosto 2017). Síndrome de Turner: otras preguntas frecuentes. NIH. <https://espanol.nichd.nih.gov/salud/temas/turner/informacion/preguntas#f5>

27. Medline Plus. (11 de enero 2021). Síndrome de Williams. Medline Plus. <https://medlineplus.gov/spanish/ency/article/001116.htm>

28. Giannotti, A., Tiberio, G., Castro, M., Virgili, F., Colistro, F., Ferretti, F., Digilio, M.C., Gambarrara, M., y Dellapiccola, B. (2001). Coeliac disease in Williams syndrome. Journal of Medical Genetics. 38, 767-768.

29. Mihçı, E., Nur, B.G., Berker-Karaüzüm, S., Yılmaz, A. y Artan, R. (2015). Celiac disease in patients with Williams-Beuren syndrome. *The Turkish Journal of Pediatrics*. 57, 599-604.
30. Genetic and Rare Diseases Information Center (GARD). (2022). Enfermedad Celíaca. GARD. <https://rarediseases.info.nih.gov/espanol/12828/enfermedad-celiaca/cases/53706>
31. Ch'ng, C.L., Keston Jones, M. y Kingham, J.G.C. (2007). Coeliac disease and autoimmune Thyroid disease. *Clinical Medicine & Research*. 5(3), 184-192.
32. Ambrose, J. (2012). Gluten-free dental products. *Clínicas Dentales Great River*. <http://greatriverdentistry.com/wp-content/uploads/2012/12/Gluten-Free-Dental-Products.pdf>
33. Comité de educación de la Asociación de Calgary (2016). Dental Products & Gluten. Calgary Celiac Association. <http://www.calgaryceliac.ca/wp-content/uploads/2017/04/dental-document.pdf>
34. Malahias, T. (2013). Celiac disease and the dental patient. focus of the Missouri Dental Association. 3, 32-34. [https://www.bridgeworksfdc.com/wp-content/uploads/Celiac\\_Focus3\\_2013.pdf](https://www.bridgeworksfdc.com/wp-content/uploads/Celiac_Focus3_2013.pdf)
35. Matamoros, E. (2014). Manifestaciones dermatológicas relacionadas con la exposición al gluten. *Archivos Argentinos de Dermatología*. 64(5), 181-191.
36. Bonet, R. y Garrote, A. (2011). Estomatitis aftosa recidivante: tratamiento. *Offarm*. 30(1), 40-45. <https://www.elsevier.es/es-revista-offarm-4-pdf-X0212047X1191138X>
37. Nardin, G., Miegimolle Herrero, M. y Martín-Vidarte, A. (2018). Alteraciones dentarias infantiles relacionadas con celiaquía. *Gaceta Dental*, 307, 140-15. [https://www.gacetadental.com/wp-content/uploads/2018/11/307\\_CIENCIA\\_AlteracionesDentariasInfantiles.pdf](https://www.gacetadental.com/wp-content/uploads/2018/11/307_CIENCIA_AlteracionesDentariasInfantiles.pdf)
38. Organización Mundial de la Salud. (OMS). (2021). Poner fin a la caries dental de la infancia: manual de aplicación de la OMS. OMS. <https://apps.who.int/iris/bitstream/handle/10665/340445/9789240016415-spa.pdf?sequence=1&isAllowed=y>
39. Maggiorani, K. y Rincón, A. (2017). Manifestaciones clínicas bucales de la enfermedad Celíaca. *Acta Bioclinica*, 7(13), 128-160. <http://erevistas.saber.ula.ve/index.php/actabioclinica/article/download/8087/8029>

40. Naranjo Sierra, M.C. (2013). Terminología, clasificación y medición de los defectos en el desarrollo del esmalte. *Universitas Odontologica*. 32(68), 33-44.
41. Iruretagoye, M. A. (mayo 2021). Sistema Internacional para la Detección y Gestión de Caries (ICDAS-ICCMS). *Salud Dental para Todos*. <https://www.sdpt.net/ICDAS.htm>
42. Veitía, L.D., Acevedo, A.M. y Rojas Sánchez, F. (2011). Métodos convencionales y no convencionales para la detección de lesión inicial de caries. *Revisión Bibliográfica. Acta Odontológica Venezolana*, 49(2), 1-14. <https://www.actaodontologica.com/ediciones/2011/2/art-22/>
43. Zapatel Tello, S.M. (2015). Prevalencia de los defectos de desarrollo del esmalte y su asociación con los factores predisponentes en niños de 6 a 13 años que asisten a una institución educativa del distrito de Vitarte. [Tesis de pregrado, Universidad Peruana de Ciencias Aplicadas, Facultad de Ciencias de la Salud, Escuela de Odontología] Universidad Peruana de Ciencias Aplicadas. <https://repositorioacademico.upc.edu.pe/bitstream/handle/10757/606245/Original.pdf?sequence=1&isAllowed=y>
44. Iruretagoye, M. A. (junio 2020). Sistema Internacional para la Detección y Evaluación de Caries. *Salud Dental para Todos*. <https://www.sdpt.net/ICDAS/espanol/protocoloicdas.htm>
45. Delgado Montejó, J.L. (2004). Características clínicas del esmalte dental de piezas permanentes de personas no mayores de 15 años que fueron sometidos a radioterapia de cabeza y cuello en un rango de edad 0 – 8 años, en la Clínica De Radioterapia R.A.M.S.A., de la Ciudad De Guatemala. [Tesis de pregrado, Universidad de San Carlos de Guatemala, Facultad de Odontología]. Universidad de San Carlos de Guatemala. [http://www.repositorio.usac.edu.gt/16058/1/T\\_2134.pdf](http://www.repositorio.usac.edu.gt/16058/1/T_2134.pdf)
46. Asín Prieto, A. (2019). Hipoplasia del esmalte dental y su uso en Prehistoria: marcador de períodos críticos en la vida del individuo. [Tesis de pregrado, Universidad del País Vasco, Departamento de Geografía, Prehistoria y Arqueología] Archivo Digital Docencia Investigación. [https://addi.ehu.es/bitstream/handle/10810/43393/TFG\\_As%C3%ADn.pdf?sequence=1&isAllowed=y](https://addi.ehu.es/bitstream/handle/10810/43393/TFG_As%C3%ADn.pdf?sequence=1&isAllowed=y)
47. Flores Velásquez, L.K. (2019). Prevalencia de hipoplasia de esmalte dental en dos estratos sociales, en la I.E.P. 70117 CHURO – I.E.P. 70010 GUESC – Puno, en niños de 6 a 12 años. [Tesis de pregrado, Universidad Nacional del Altiplano] UNAP. [http://repositorio.unap.edu.pe/bitstream/handle/UNAP/13821/Flores\\_Vel%C3%A1squez\\_Lizbeth\\_Katherin.pdf?sequence=1&isAllowed=y](http://repositorio.unap.edu.pe/bitstream/handle/UNAP/13821/Flores_Vel%C3%A1squez_Lizbeth_Katherin.pdf?sequence=1&isAllowed=y)
48. Trancho, G.J, y Robledo, B. (1999). Patología oral: hipoplasia del esmalte dentario. Universidad Complutense. <https://webs.ucm.es/info/aep/boletin/actas/32.pdf>

49. Osorio Tovar, J.P., Naranjo Sierra, M.C. y Rodríguez Godoy, M. (2016). Prevalencia de defectos de desarrollo del esmalte en dentición temporal, en una población bogotana. *Revista Salud Pública*. 18(6), 963-975. <http://www.scielo.org.co/pdf/rsap/v18n6/0124-0064-rsap-18-06-00963.pdf>
50. Clínica Faus. (21 de junio 2018). Spectroshade: el espectrofotómetro dental más desarrollado. Clínica Faus. <https://www.clinicafaus.com/spectroshade-espectrofotometro-dental-mas-desarrollado/>
51. Guerra, F., Mazur, M., Corridore, D., Pasqualotto, D., Nardi, G.M. y Ottolenghi, L. (2015). Evaluation of the Esthetic Properties of Developmental Defects of Enamel: A Spectrophotometric Clinical Study. *The Scientific World Journal*. 1-9. [https://www.researchgate.net/publication/270749222\\_Evaluation\\_of\\_the\\_Esthetic\\_Properties\\_of\\_Developmental\\_Defects\\_of\\_Enamel\\_A\\_Spectrophotometric\\_Clinical\\_Study](https://www.researchgate.net/publication/270749222_Evaluation_of_the_Esthetic_Properties_of_Developmental_Defects_of_Enamel_A_Spectrophotometric_Clinical_Study)
52. Borregón Nofuentes, P. (2017). *Dermatitis herpetiforme como manifestación de enfermedad celiaca. Estudio de factores epidemiológicos, genéticos, clínicos, diagnósticos y terapéuticos*. [Tesis doctoral, Universidad Complutense de Madrid, Facultad de Medicina]. UCM. <https://eprints.ucm.es/id/eprint/44714/1/T39262.pdf>
53. Ramos Cavazos, C. J., Ocampo Candiani, J. y Gómez Flores, M. (2019). Abordaje diagnóstico y terapéutico actual de la dermatitis herpetiforme. *Dermatología CMQ*, 7(4), 244-254. <https://www.medigraphic.com/pdfs/cosmetica/dcm-2019/dcm194d.pdf>
54. Economopoulou, P. y Laskaris, G. (1986). Dermatitis herpetiformis: oral lesions as an early manifestation. *Oral surgery, oral medicine and oral pathology*. 62, 77-80.
55. Harrison, P.V., Scott, D.G. y Cobden, I. (1980). Buccal mucosa immunofluorescence in coeliac disease and dermatitis herpetiformis. *British Journal of Dermatology*. 102, 687-688.
56. Mania-konsko, A., Szponar, E., Danczak-pazdrowska, A. y Slebioda, Z. (6 de septiembre 2018). Immunopathologic evaluation of the oral mucosa in dermatitis herpetiformis. *International Association for Dental Research*. <https://iadr.abstractarchives.com/abstract/ced13-179725/immunopathologic-evaluation-of-the-oral-mucosa-in-dermatitis-herpetiformis>
57. Fraser, N.G., Kerr, N.W. y Donald, D. (1973). Oral lesions in dermatitis herpetiformis. *British Journal of Dermatology*, 89, 439.
58. Fry, L. y Seah, P. P. (1974). Dermatitis herpetiformis: an evaluation of diagnostic criteria. *British Journal of Dermatology*, 90, 139.
59. Bonciani, D., Verdelli, A., Bonciolini, V., D'Errico, A., Antiga, E., Fabbri, P. y Caproni, M. (2012). Dermatitis herpetiformis: from the genetics to the development of skin lesions. *Clinical & Developmental Immunology*. 2012, 1-7.
60. Lindgren, S., Enerbäck, L. y Preiberg, N. (1970). Oral acantholytic itching disease responding to dapsone. *Oral Surg*, 42(5), 597-605.
61. Katz, S.I. y Strober, W. (1978). The pathogenesis of dermatitis herpetiformis oral. *The Journal of Investigative Dermatology*. 70, 63-75.
62. Nisengard, R.J., Chorzelski, T., Maciejowska, E. y Kryst, L. (1982). Dermatitis herpetiformis: IgA deposits in gingiva, buccal mucosa, and skin. *Oral Surg Oral Med Oral Pathol*, 54(1), 22-25.
63. Ruiz, A. (2018). *Examen clínico del sistema estomatognático*. Universidad de San Carlos de Guatemala, Facultad de Odontología, Departamento de Diagnóstico.
64. Merán Gil, J., Masgoret Palau, E. y Ramos Macías, A. (2015). Semiología y exploración clínica de la cavidad oral y la faringe. En *Sociedad Española de Otorrinolaringología y Patología Cervicofacial* (Eds.). Libro virtual de formación en otorrinolaringología SEORL. (pp. 1-18). SEORL-PCF.
65. Berner, J.E., Will, P., Loubies, R. y Vidal, P. (2016). Examen físico de la cavidad oral. *Medicina Cutánea Ibero-Latino-Americana*, 44(3), 167-170.
66. Lobos Jaimes-Freyre, N. (1995). *Patología de Mucosa Oral*. Editorial Mediterráneo.
67. Rashid, M., Zarkadas, M. Anca, A. y Limeback, H. (2011). Oral manifestations of celiac disease: a clinic guide for dentists. *Journal of the Canadian Dental Association*. 77, b39. <http://www.jcda.ca/article/b39>
68. The D3 Group. (2022). What Are D3s? D3 Group. <https://www.thed3group.org/what-is-d3.html>
69. TarHeels.live. (2022). Amelogenesis imperfecta. <https://www.dentistry.unc.edu/dentalprofes->

sionals/resources/defects/

70. The D3 Group. (2022). What is Molar Hypomin? D3 Group. <https://www.thed3group.org/what-is-molar-hypomin.html>
71. Laskaris, G. (1994). Color Atlas of Oral Diseases. Thieme Medical Publishers. [https://www.saudedireta.com.br/catinc/tools/e\\_books/Atlas\\_Oral\\_Disease.pdf](https://www.saudedireta.com.br/catinc/tools/e_books/Atlas_Oral_Disease.pdf)
72. Mayo Clinic. (29 de julio 2021). Dispepsia funcional. Mayo Clinic. <https://www.mayoclinic.org/es-es/diseases-conditions/functional-dyspepsia/symptoms-causes/syc-20375709#:~:text=Dispepsia%20funcional%20es%20un%20t%C3%A9rmino,son%20en%20su%20mayor%20C3%ADa%20intermitentes>
73. Mayo Clinic. (11 de febrero 2022). Anemia. Mayo Clinic. <https://www.mayoclinic.org/es-es/diseases-conditions/anemia/symptoms-causes/syc-20351360>
74. Mayo Clinic. (14 de diciembre 2021). Osteoporosis. <https://www.mayoclinic.org/es-es/diseases-conditions/osteoporosis/symptoms-causes/syc-20351968>
75. Mayo Clinic. (14 de diciembre 2021). Diarrea. <https://www.mayoclinic.org/es-es/diseases-conditions/diarrhea/symptoms-causes/syc-20352241>
76. Corzo, A. (2014). Atención al paciente con trastornos sistémicos. Universidad de San Carlos de Guatemala, Facultad de Odontología, Departamento de Diagnóstico.
77. Mayo Clinic. (29 de julio 2021). Edema. <https://www.mayoclinic.org/es-es/diseases-conditions/edema/symptoms-causes/syc-20366493>
78. Organización Mundial de la Salud (OMS). (30 de diciembre 2014). Metas mundiales de nutrición 2025: Documento normativo sobre retraso del crecimiento. OMS. [https://www.who.int/es/publications/i/item/WHO-NMH-NHD-14.3#:~:text=El%20retraso%20del%20crecimiento%20o,de%20la%20Salud%20\(OMS\)](https://www.who.int/es/publications/i/item/WHO-NMH-NHD-14.3#:~:text=El%20retraso%20del%20crecimiento%20o,de%20la%20Salud%20(OMS))
79. Beltrí Orta, P. (2004). Anomalías del esmalte dentario y enfermedad celíaca. [Tesis doctoral, Universidad Complutense de Madrid, Facultad de Odontología]. UCM. <https://eprints.ucm.es/id/eprint/5320/1/T27979.pdf>

80. Universidad Central de Venezuela. (s.f). Histología bucodentaria: embriología dentaria. UCV. [http://www.ucv.ve/fileadmin/user\\_upload/facultad\\_odontologia/Imagenes/Portal/Histologia/9\\_practica\\_de\\_embriologia\\_dentaria.pdf](http://www.ucv.ve/fileadmin/user_upload/facultad_odontologia/Imagenes/Portal/Histologia/9_practica_de_embriologia_dentaria.pdf)
81. Orellana Higueros, M. (2019). Lesiones elementales de la mucosa bucal y piel. Universidad de San Carlos, Facultad de Odontología, Departamento de Diagnóstico.

## Imágenes, esquemas y tablas:

Imagen 1 - El trigo, ¿una bomba al organismo?

El trigo, ¿una bomba al organismo? [Fotografía]. (2016). Mundo Fitness. <https://bit.ly/3dTli0H>

Imagen 2 - Atención a pacientes pediátricos con celiaquía durante Segunda Guerra Mundial.

Willem Karel Dicke (1905-1962) [Fotografía]. (2018). Revistas Proeditio <https://bit.ly/3e8yGzv>

Imagen 3 - Familia consumiendo alimentos con gluten.

Familia y margarina retro años 70 [Fotografía]. (2010). Carísimas Catrevagens <https://bit.ly/3AT-4dOF>

Imagen 4 – Composición del gluten

Gluten [Fotografía]. (2018). Gominolas de Petróleo <https://bit.ly/3TIOSNX>

Imagen 5 – Granos que contienen gluten de naturaleza

Cereales con gluten [Fotografía]. (2013). Conasi <https://bit.ly/3Q0yL5m>

Imagen 6 – Continentes del mundo

Sketched continents behind globe [Fotografía]. (2022). Public Domain Pictures <https://bit.ly/3PVk-dEh>

Imagen 7 – Sketch del mundo y distribución de la celiaquía

Mapa mundo [Fotografía]. (2017). Pixabay <https://pixabay.com/es/vectors/mapa-mundo-mundi-earth-tierra-2831458/>

Imagen 8 – Proceso patogénico a nivel celular

Reacción celular [Fotografía]. (2020). Pressenza <https://bit.ly/3Awg2ZH>

Imagen 9 Fisiopatología de la Enfermedad celíaca

Green, P. y Cellier, C. (2007) Celiac disease. N Engl J Med, 357:1731-1743.

Imagen 10 – Sistemas del cuerpo humano

Enfermedad Celíaca [Fotografía]. (2012). Blog Auxiliar de Enfermería <https://bit.ly/3pW1oGn>

Imagen 11 – Sistema digestivo

Aparato digestivo [Fotografía]. (2013). Asociación Española de Pediatría <https://bit.ly/3CRfq3w>

Imagen 12 – Representación de dualidad y similitud

Fundación Patología Dual [Fotografía]. (2017). Somos Pacientes <https://bit.ly/3ADloBz>

Imagen 13 – Células sanguíneas durante proceso anémico

Anemia de células falciformes [Fotografía]. (2018). Asociación Española de Pediatría <https://bit.ly/3AVkmTL>

Imagen 14 – Muestras de pruebas de laboratorio

Hands in medical gloves holding test tube with Positive text [Fotografía]. (2010). Flickr <https://bit.ly/3RihXrA>

Imagen 15 – Ejemplos de logos “Sin gluten”

Sin gluten [Fotografía]. (2013). Cerotacc <https://bit.ly/3wDpgSX>

Imagen 16 – Ampollas de vacuna

Tres ampollas de vacuna de la Cólera [Fotografía]. (2018). Immunopaedia <https://bit.ly/3R1JgXF>

Imagen 17 – Clínica dental

A Primeira Visita ao Dentista [Fotografía]. (2010). Blog Saúde Sem Glúten <https://bit.ly/3AVO1fz>

Imagen 18 – Fotografía intraoral frontal mordida con anomalías de esmalte visibles

Hipoplasia irreversible del esmalte dental [Fotografía]. (2022). Wikipedia <https://bit.ly/3Riqc70>

Imagen 19 – Lesión ulcerada en mucosa adherida bucal asociada a pieza #30

Lähteenoja, H., Toivanen, A., Viander, M., Mäki, M., Irljala, K., Räihä, I. y Syrjänen, S. (1998) Oral mucosal changes in coeliac patients on a gluten-free diet. *Eur J Oral Sci.* 106(5): 899-906.

Imagen 20 – Aftas orales recurrentes en lengua

Hand-foot-mouth disease [Fotografía]. (2020). Wikidoc <https://bit.ly/3Rq8fUj>

Imagen 21 – Radiografía panorámica de dentición mixta

Radiografía panorámica de paciente con displasia cleidocraniana [Fotografía]. (2011). Revista de Odontopediatría Latinoamericana <https://bit.ly/3wIVhJa>

Imagen 22 – Glositis

Glositis romboide mediana [Fotografía]. (2021). Wikipedia <https://bit.ly/3KyQMGN>

Imagen 23 – Proceso de la caries dental

Caries [Fotografía]. (2016). Blog Conasi <https://bit.ly/3B12RI3>

Imagen 24 – Xerostomía en boca

Hipoplasia en piso de boca y lengua depapilada [Fotografía]. (2014). Scielo <https://bit.ly/3KBExsY>

Imagen 25 – Lengua geográfica

Cara dorsal lengua geográfica: zonas laterales y punta de la lengua [Fotografía]. (2019). Scielo <https://bit.ly/3Rt6CFn>

Imagen 26 – Queilitis angular

Angular Cheilitis [Fotografía]. (2022). Wikipedia <https://bit.ly/3RrHGhA>

Imagen 27 – Liquen plano

Liquen plano [Fotografía]. (2009). Scielo <https://bit.ly/3AEqMFI>

Imagen 28 – Odontóloga y asistente dental en clínica dental

Servicio dental [Fotografía]. (2019). Contrainformacion <https://bit.ly/3cDjjhR>

Imagen 29 – Coloración artística de dientes

Esmalte de color para pintar tus dientes [Fotografía]. (2018). Globedia <https://bit.ly/3RjCQ5I>

Imagen 30 – Grado I, Imagen 31 – Grado II e Imagen 32 – Grado III

Rashid, M., Zarkadas, M. Anca, A. y Limeback, H. (2011) Oral Manifestations of Celiac Disease: A Clinic Guide for Dentist. Canadá. *J Can Dent Assoc.* 77:b39

Imagen 33 – Grado IV

Villemur Moreau, L., Dicky, O., Mas, E., Noirrit, E., Marty, M., Vaysse, F. y Olives, J.-P. (2020). Oral manifestations of celiac disease in French children. *Archives de Pédiatrie.* 28(2):105-110

Imagen 34 – Fotografía de perfil izquierdo mostrando parcialmente dientes anteriores

A Comparison of the Prevalence of Dental Enamel Defects and Other Oral Findings in Children with and without Celiac Disease [Fotografía]. (2018). Brieflands <https://bit.ly/3cDpR0c>

Imagen 35 – Inspección clínica intraoral

Palpación de CAT [Fotografía]. (2016). Wikipedia Commons <https://bit.ly/3efFhs0>

Imagen 36 – Uso de espectrofotómetro en toma de color

Toma de color con Easyshade [Fotografía]. (2006). Scielo <https://bit.ly/3AYP8v8>

Imagen 37 – Presentación artística de bermellones

Dripping lips [Fotografía]. (2014). Deviant Art <https://bit.ly/3RpgVu1>

Imagen 38-39: Lesiones mucocutáneas en mucosa alveolar, mucosa labial inferior y encía bucal adherida anteroinferior

Laskaris, G. (1994) Color Atlas of Oral Diseases. Nueva York, Estados Unidos: Thieme Medical Publishers. pp. 213

Imagen 40 – Regiones nasal, geniana, mentoniana y labial del área facial

Screaming Mouth Sculpt [Fotografía]. (2020). Sketchfab <https://bit.ly/3wlq09a>

Imagen 41 – Inspección de bermellones, Imagen 42 – Inspección de mucosa de carrillos, Imagen 43 – Inspección de encías, Imagen 44 – Inspección de mucosa palatina, Imagen 45 – Inspección de orofaringe, Imagen 46 – Inspección de mucosa lingual e Imagen 47 – Inspección de piso de boca

Berner, J.E., Will, P., Loubies, R. y Vidal, P. (2016) Examen físico de la cavidad oral. Med Cutan Iber Lat Am; 44 (3): 168-170

Imagen 48 – ¿Qué decisión tomar?

¿Cómo podemos trabajar con un mal líder? [Fotografía]. (2015). Blog Hablemos de Liderazgo <https://bit.ly/3QnTgtb>

Imagen 49 – Fluorosis

Póster animado [Fotografía]. (2013). Blog Fluorosis Dental <https://bit.ly/3AIBTNN>

Imagen 50 – Hipomineralización Molar-Incisiva

Hipomineralización molar-incisiva (MIH): una patología emergente [Fotografía]. (2009). Scielo <https://bit.ly/3RqQzb0>

Imagen 51 – Amelogénesis imperfecta

Amelogénesis imperfecta [Fotografía]. (2022). Wikipedia <https://bit.ly/3eguv4H>

Imagen 52 – Trauma o infección local e Imagen 53 – Hipoplasia de esmalte

Rashid, M., Zarkadas, M. Anca, A. y Limeback, H. (2011) Oral Manifestations of Celiac Disease: A Clinic Guide for Dentist. Canadá. J Can Dent Assoc. 77:b39

Imagen 54 – ¿Indecisión?

Indecisión [Fotografía]. (2011). Blog Tai Chi del Parque <https://bit.ly/3B8Tno1>

Imagen 55 – Aftas orales recurrentes

Estomatitis aftosa [Fotografía]. (2015). Revista Médica MULTIMED <https://bit.ly/3B6LhMw>

Imagen 56 – Úlceras herpetiformes

Laskaris, G. (1994) Color Atlas of Oral Diseases. Nueva York, Estados Unidos: Thieme Medical Publishers. pp. 179

Imagen 57 – Eritema multiforme

Afectación de la lengua y los labios con lesiones erosivas y costrosas [Fotografía]. (2004). Scielo <https://bit.ly/3cD1PSO>

Imagen 58 – Pénfigo vulgar

Pénfigo vulgar [Fotografía]. (2004). Scielo <https://bit.ly/3R8ljh3>

Imagen 59 – Penfigoide Cicatrizal

Lesiones ampollares de base eritematosa [Fotografía]. (2003). Scielo <https://bit.ly/3wKJha8>

Imagen 60 – Enfermedad Lineal de IgA

Lesiones gingivales en una paciente con enfermedad IgA lineal. [Fotografía]. (2004). Scielo <https://bit.ly/3CMVoar>

Imagen 61 – Gingivoestomatitis herpética

Herpesvirus [Fotografía]. (2011). Scielo <https://bit.ly/3AINwUJ>

Imagen 62 – Baja energía

Compassion fatigue [Fotografía]. (2020). People Matters <https://bit.ly/3wRtLt7>

Imagen 63 – Dispepsia

Stomach [Fotografía]. (2009). Semioblog Humanitas <https://bit.ly/3xcsFbN>

Imagen 64 – Anemia

Anemia falciforme [Fotografía]. (2007). Bioblog <https://bit.ly/3KdfWEc>

Imagen 65 – Osteoporosis

Osteoporosis [Fotografía]. (2022). Campus Novella <https://bit.ly/3KMneWn>

Imagen 66 – Dermatitis herpetiforme

Picor en espalda [Fotografía]. (2015). Derma Pixel <https://bit.ly/3q61g7m>

Imagen 67 – Diarrea

Diarrea por Campylobacter [Fotografía]. (2018). Asociación Española de Pediatría <https://bit.ly/3K-DtWhk>

Imagen 68 – Edema periférico

Negligencia y dolor neuropático [Fotografía]. (2012). SEFID <https://bit.ly/3q26elq>

Imagen 69 – Talla baja

A young child being weighed for malnutrition [Fotografía]. (2012). Flickr <https://bit.ly/3Tw0cap>

Imagen 70 – Hipomineralización

Opacidades en los incisivos y molares permanentes [Fotografía]. (2018). Scielo <https://bit.ly/3wOEYdZ>

Imagen 71 – Hipoplasia

Anterior teeth after orthodontic treatment [Fotografía]. (2014). Hindawi <https://bit.ly/3Rc3VYP>

Esquema 1 - A través del tiempo

Guandalini, S. (2007) A Brief History of Celiac Disease. Celiac disease Center of The University of Chicago Medicine. 7(3), 1-2. [https://www.cureceliacdisease.org/wp-content/uploads/SU07CeliacCtr.News\\_.pdf](https://www.cureceliacdisease.org/wp-content/uploads/SU07CeliacCtr.News_.pdf)

Rodríguez Montealegre, A., Celada, P. Bastida, S. y Sánchez-Muñiz, F.J. (2018) Acerca de la enfermedad celíaca. Breve historia de la celiaquía. JONNPR. 3(12), 980-997.

Tommasini, A., Not, T. y Ventura, A. (2011) Ages of celiac disease: From changing environment to improved diagnostics. World Journal of Gastroenterology. 17(32), 3665-3671. <https://f6publishing.blob.core.windows.net/74233a3c-c91b-4e17-bb69-edfe51525296/WJG-17-3665.pdf>

Esquema 2 - Algoritmo de Proceso Diagnóstico de Enfermedad Celíaca

Adaptado de Kelly C, Bai J, Liu E, Leffler D. Advances in Diagnosis and Management of Celiac Disease. Gastroenterology 2015; 148: 1175-1186.

Tabla 1 – Clasificación de las anomalías del esmalte dentario cronológico y sistemático en pacientes con enfermedad celíaca propuesta por Aine

Adaptado de Aine, L. (1986) "Dental enamel defects and dental maturity in children and adolescents with coeliac disease," Proc. Finn. Dent. Soc. 82(4):227-229.

Tabla 2 – Índice DDE Modificado para uso en Estudios Epidemiológicos de la Comisión de Salud Oral, Investigación y Epidemiología

Adaptado de Naranjo Sierra, M.C. (2013) "Terminología, clasificación y medición de los defectos en el desarrollo del esmalte. Revisión de literatura." Univ Odontol. 32(68): 33-44.

El contenido de este Proyecto, es única y exclusiva responsabilidad del Autor

---

Juan Pablo Alvarez Colindres





